

МИНИСТЕРСТВО ЗДРАВООХРАНЕНИЯ РОССИЙСКОЙ ФЕДЕРАЦИИ

КЛИНИЧЕСКИЕ РЕКОМЕНДАЦИИ

ВАРИКОЗНОЕ РАСШИРЕНИЕ ВЕН НИЖНИХ КОНЕЧНОСТЕЙ

Кодирование по Международной статистической [классификации](#) болезней и проблем, связанных со здоровьем: I83

Год утверждения (частота пересмотра): 2021

Возрастная категория: Взрослые

Год окончания действия: 2023

ID: 680

Разработчик клинической рекомендации

- Ассоциация флебологов России
- Ассоциация сердечно-сосудистых хирургов России
- Общероссийская общественная организация "Российское общество хирургов"
- Российское общество ангиологов и сосудистых хирургов

Одобрено Научно-практическим Советом Минздрава РФ

Список сокращений

ASVAL - Ablation Selective des Varices sous Anesthesie Locale

CAVA - Cyanoacrylate vein ablation

CEAP - классификация хронических заболеваний вен (Clinical, Etiological, Anatomical, Pathophysiological)

CHIVA - Cure Conservatrice et Hemodynamique de l'Insuffisance Veineuse en Ambulatoire

EFE - поток энергии (endovenous fluence equivalent)

IUP - Международный союз флебологов (International Union of Phlebology)

АТХ - анатомо-терапевтическая химическая классификация

АФР - Ассоциация флебологов России

БВ - бедренная вена

БПВ - большая подкожная вена

ВАП - веноактивные препараты

ВАШ - визуально-аналоговая шкала

ВБНК - варикозная болезнь нижних конечностей

ВСУЗИ - внутрисосудистое ультразвуковое исследование

ВТЭО - венозные тромбозомболические осложнения

ГРЛС - Государственный реестр лекарственных средств

ДИ - доверительный интервал

ДСВНК - дуплексное сканирование вен нижних конечностей

ЛПЭ - линейная плотность энергии

МКБ-10 - Международная [классификация](#) болезней 10 пересмотра

МОФФ - очищенная микронизированная флавоноидная фракция (диосмин+флавоноиды в пересчете на гесперидин).

МПВ - малая подкожная вена

МСЭ - медико-социальная экспертиза

МСКТ - мультиспиральная компьютерная томография

МЭКИ - медицинские эластичные компрессионные изделия

НПВ - нижняя полая вена

НПВП - нестероидные противовоспалительные препараты

НТНТ - нетермические нетумесцентные методы

ОБВ - общая бедренная вена

ПВ - перфорантные вены

ПкВ - подколенная вена

ПТБ - посттромботическая болезнь

РВ - ретикулярные вены

РКИ - рандомизированные контролируемые исследования

РЧО - радиочастотная облитерация (радиочастотная термоабляция)

РФ - Российская Федерация

СПС - сафено-попliteальное соустье

СФС - сафено-фemorальное соустье

ТАЭ - телеангиэктазии (телангиэктазы)

ТГВ - тромбоз глубоких вен

ТИТ - термоиндуцированный тромбоз

ТПВ - тромбоз флебит поверхностных вен

ТЭЛА - тромбоэмболия легочной артерии

ТЯ - трофическая язва

ФЛС - флеботропные лекарственные средства

ХВН - хроническая венозная недостаточность

ХЗВ - хронические заболевания вен

ЭВЛО - эндовенозная лазерная облитерация

Термины и определения

Белая атрофия кожи - небольшой участок кожных покровов округлой формы, имеющий белый (светлый) цвет, расположенный, как правило, в зоне гиперпигментации. Расценивается как предъязвенное состояние.

Комментарий. Светлые рубцы на месте заживших язв не относят к белой атрофии кожи.

Варикозная болезнь нижних конечностей (ВБНК) - заболевание, характеризующееся первичной варикозной трансформацией поверхностных вен.

Варикозно расширенные подкожные вены - подкожные расширенные вены диаметром более 3 мм в положении стоя. Обычно имеют узловатый (мешковидный) и/или извитой (змеевидный) вид.

Венозная трофическая язва - дефект кожи и мягких тканей в зоне трофических расстройств, обусловленных хроническим заболеванием вен.

Венозная экзема (застойный дерматит, экземоподобный дерматит) - разновидность экземы, возникающая как следствие хронической венозной недостаточности, чаще локализуемая на нижних конечностях и характеризующаяся развитием серозного воспаления сосочкового слоя дермы и очагового спонгиоза эпидермиса, проявляющаяся полиморфной зудящей сыпью (везикулы, папулы, эритема и др.).

Венозный отек - увеличение конечности, вызванное нарастанием объема жидкости в коже и подкожной клетчатке, сопровождающийся образованием характерной ямки при надавливании пальцем, обусловленное хронической венозной недостаточностью.

Венозный рефлюкс - извращение работы клапанной системы вен с формированием ретроградного заброса крови по поверхностной и/или глубокой венозной системе конечности, а также в системе перфорантных вен.

Гиперпигментация - изменение цвета кожных покровов голени, заключающееся в появлении коричневых пятен разного размера и разной степени интенсивности. Чаще локализуется в нижней трети голени на медиальной поверхности, но может распространяться на другие сегменты голени и на стопу.

Дуплексное сканирование - метод ультразвукового исследования вен, при котором, в случае необходимости, возможно одновременное использование двух или трех режимов сканирования. Является одним из вариантов ультразвукового ангиосканирования.

Кроссэктомия (операция Троянова-Тренделенбурга) - высокая (сразу у глубокой магистрали) перевязка большой (или малой) подкожной вены с обязательным лигированием всех приустьевых притоков и иссечением ствола поверхностной вены в пределах операционной раны.

Липодерматосклероз - уплотнение (фиброз, индурация) кожи и подкожной клетчатки, чаще локализующееся в нижней трети голени по медиальной поверхности.

Объективные симптомы хронических заболеваний вен - видимые проявления заболеваний вен, а именно: расширенные вены, телеангиэктазы (ТАЭ), ретикулярные вены (РВ), варикозные вены), отек голеней, изменения кожи и подкожной клетчатки, венозные трофические язвы.

Открытое хирургическое вмешательство - открытая хирургия, подразумевает приустьевое пересечение или лигирование большой или малой подкожных вен с их последующим удалением (стриппингом). В сочетании с удалением варикозных подкожных вен операция иногда называется "комбинированной флебэктомией".

Пенная (микропенная, foam-form) склерооблитерация, склеротерапия - метод склерооблитерации с применением склерозирующего агента в виде микропены, приготовляемой вручную или на производстве из жидкого препарата и воздуха или специального газа (смеси газов).

Ретикулярные вены - расширенные и извитые подкожные вены 1 - 3 мм в диаметре.

Рецидив варикозного расширения вен нижних конечностей - появление варикозно расширенных вен после завершения курса инвазивного лечения в зоне предыдущего вмешательства.

Стриппинг - удаление ствола большой или малой подкожной вены.

Субъективные симптомы хронических заболеваний вен - жалобы, вызванные заболеванием вен или функциональной перегрузкой венозной системы, а именно: боль, чувство тяжести и распирания, покалывание, жжение, зуд, мышечные судороги, пульсация, усталость и утомляемость в голенях, синдром беспокойных ног. Указанные симптомы не являются патогномичными.

Телеангиэктазии (сосудистые звездочки) - расширенные внутрикожные вены диаметром менее 1 мм.

Термоиндуцированный тромбоз (термически индуцированный тромбоз, эндовенозный термически индуцированный тромбоз, ЕНТ) - пролабирование тромботических масс через соустье большой или малой подкожной вены в глубокую вену.

Тумесцентная анестезия - разновидность местной анестезии с использованием значительных объемов местного анестетика низкой концентрации. В хирургии ХЗВ тумесцентная анестезия заключается в создании вокруг подкожных вен "футляра" из раствора анестетика.

Флеботропные лекарственные средства (веноактивные препараты, флебопротекторы, венотоники) - группы биологически активных веществ, объединенные способностью повышать венозный тонус, а также уменьшать выраженность вено-специфических симптомов и синдромов (АТХ: C05B, C05CA, C05CX, B01AB).

Хроническая венозная недостаточность - патологическое состояние, обусловленное нарушением венозного оттока, проявляющееся умеренным или выраженным отеком, изменениями кожи и подкожной клетчатки, трофическими язвами (классы C3 - C6 по CEAP).

Хронические заболевания вен - все морфологические и функциональные нарушения венозной системы. Основными нозологическими формами ХЗВ являются варикозная болезнь нижних конечностей (ВБН), таза (ВБТ), посттромботическая болезнь (ПТБ) нижних конечностей, ангиодисплазии (флебодисплазии), телеангиэктазии и ретикулярный варикоз, флебопатии.

Комментарий. Нельзя считать патологически измененными видимые через кожу вены у людей со светлой кожей (усиленный венозный рисунок).

Эндовенозная термооблитерация (эндовазальная термооблитерация) - методы устранения патологического рефлюкса за счет внутрисосудистого температурного воздействия на вену с ее

последующей облитерацией и фиброзной трансформацией. Основные методы эндовенозной термооблитерации - лазерная и радиочастотная.

Corona phlebectatica (венозная корона стопы) - густая веерообразная сеть, состоящая из множества мелких голубоватых внутрикожных вен, диаметром менее 3 мм, в медиальном и/или латеральном отделе голеностопного сустава и в подлодыжечной области на стопе.

Комментарий. Не следует путать corona phlebectatica с телеангиэктазиями тыльной стороны стопы при атрофии кожи у пациентов, длительно принимающих кортикостероиды, а также при хроническом атрофическом дерматите Херкшеймера (позднее проявление болезни Лайма).

1. Краткая информация по заболеванию или состоянию (группы заболеваний или состояний)

1.1 Определение заболевания или состояния (группы заболеваний или состояний)

Варикозное расширение вен нижних конечностей - хроническое заболевание с первичным варикозным расширением подкожных вен нижних конечностей, которое может привести к развитию хронической венозной недостаточности (отек, гиперпигментация, венозная экзема, липодерматосклероз, трофическая язва)

1.2 Этиология и патогенез заболевания или состояния (группы заболеваний или состояний)

Этиология

Высокая частота выявления ХЗВ свидетельствует о существенной роли наследственности в природе данного заболевания. Точные представления о генетических основах развития ХЗВ отсутствуют, но в последние годы началось активное изучение этого аспекта проблемы, прежде всего, у больных с ВБНК [1 - 3].

Ген FOXC2 кодирует фактор транскрипции, необходимый для развития венозных и лимфатических сосудов в эмбриональном и постнатальном периодах [4 - 7]. Играя важную роль в формировании венозных клапанов, FOXC2, при развитии в нем мутаций, может становится причиной клапанной недостаточности поверхностных и глубоких вен [8, 9]. Усиление экспрессии фактора FOXC2 наблюдают при развитии венозной гипертензии, это влечет за собой повышение синтеза мРНК эндотелиального маркера Dll4 (Delta like ligand 4), ассоциированного с секрецией протеина Hey2 [7, 10]. Индукция пути FOXC2-Dll4-Hey2 активирует пролиферацию гладкомышечных клеток и ремоделирование венозной стенки у пациентов с варикозной болезнью. При исследовании, проведенном на материале, полученном от жителей нашей страны, представлены данные, говорящие о возможной значимости отдельных гаплотипов (rs7189489 C-rs4633732 T-rs34221221 C-rs1035550 C-rs34152738 T-rs12711457 G) в развитии варикозной болезни [11].

Ген MCP1 кодирует синтез белка-хемоаттрактанта моноцитов (monocyte chemoattractant protein 1) [12]. Основная функция MCP-1 заключается в привлечении к зоне воспаления моноцитов, базофилов, Т-лимфоцитов [13]. Белок MCP-1 способен стимулировать пролиферацию гладкомышечных клеток в стенке вены [10]. Показано, что гомозиготный генотип G/G ассоциирован с клиническим классом C2, с ранней манифестацией (до 30 лет) варикозной болезни и обнаруживается у больных без очевидной семейной истории заболевания [14]. Нельзя исключить, что данный ген в большей степени играет роль в инициации заболевания, нежели в его прогрессировании.

У представителей европейских стран была показана более высокая частота развития венозных трофических язв у носителей аллеля rs1800562A гена гемохроматоза HFE p.C282Y [15]. В отечественном исследовании не было обнаружено достоверной связи между наличием этого аллеля HFE p.C282Y и частотой развития трофических язв, хотя его чаще обнаруживали у больных с варикозной болезнью. Напротив, эта связь прослеживалась с другим аллелем HFE p.63D (rs1799945), которого нет у европейцев [16].

К другим наиболее изученным генам, возможно обуславливающим инициацию или развитие ХЗВ и их осложнений, относятся MMPs/TIMPs, COL1A2, VEGF, Procollagen. Широко изучаются COL1A2, HSP90, ILK, MGP, Oct-1, TGF- α 1, Type I и III collagen, VEGF-A, VEGF-R в возникновении варикозной болезни, а также COL1A2, a-FGF, FGF-R, BAT1, ER-b, FPN1, IL-1, MTHFR, Procollagen, TNF- α . Роль гена VEGF в развитии хронической венозной недостаточности уже показана в ряде исследований [4].

Этиология таких первичных ХЗВ, как флебодисплазии, ретикулярный варикоз, телеангиэктазии, малоизучена.

Патогенез

Патогенез ХЗВ, является комплексным и мультифакторным процессом. К настоящему времени сложились следующие представления о механизмах повреждения венозной стенки и клапанов при варикозной болезни. Развивающиеся в венах нижних конечностей нарушения характера кровотока приводят к изменению, так называемой, "силы сдвига", тангенциального напряжения венозной стенки. Вследствие венозного стаза, на поверхности эндотелия формируются зоны с низкой или нулевой силой сдвига [14 - 17]. Изменение силы сдвига не может не отразиться на эндотелиальных клетках, поэтому возникают разнообразные реакции со стороны эндотелия. В частности, ее снижение в результате ретроградного потока крови, может спровоцировать появление воспалительных и тромбогенных фенотипов эндотелиоцитов, которые приобретают способность фиксировать на своей поверхности форменные элементы крови (лейкоциты, тромбоциты) и белковые молекулы [18, 19].

Именно активации лейкоцитов к их взаимодействию с эндотелиальными клетками отводится существенная роль в патогенезе варикозной трансформации вен. Накопленные в последние годы данные, свидетельствуют, что в основе перестройки стенки вен, а также венозных клапанов лежит особый воспалительный процесс [15, 20 - 25]. Данное положение подтверждается тем, что при варикозном расширении была выявлена инфильтрация венозной стенки и створок клапанов моноцитами и макрофагами. Причем, клеточные инфильтраты формируются на участках венозной стенки, эндотелиоциты которой продуцируют молекулы клеточной адгезии [5, 14, 20, 22].

Протеолитические ферменты, в частности матриксные металлопротеиназы, синтезируемые эндотелиоцитами и макрофагами вызывают деградацию протеинов, формирующих внеклеточный матрикс венозной стенки [5, 26 - 28]. Каскад воспалительных изменений, сопровождающийся выработкой медиаторов воспаления, факторов роста и приводит к трансформации венозной стенки и клапанов [5, 23]. Следует отметить, что все инициируемые лейкоцитарно-эндотелиальным взаимодействием патологические процессы очень сложны и окончательно не изучены.

В патологический процесс при ВБНК вовлекаются все элементы венозной стенки [29 - 31]. Во внутренней оболочке в первую очередь страдает эндотелий, непосредственно подвергающийся неблагоприятному воздействию патологических нарушений венозного оттока. При световой и электронной микроскопии выявлены изменения эндотелиоцитов и их структурного расположения, вплоть до полного повреждения эндотелиальной выстилки [32, 33]. В целом на начальных стадиях заболевания в варикозно расширенных венах выявляется утолщение интимы [5, 29, 33]. Обусловлено это изменениями в субэндотелиальном слое, в котором отмечается увеличение содержания эластических и коллагеновых волокон, миграция мышечных клеток в субэндотелий, на фоне дистрофических изменений типа мукоидного и фибриноидного воспаления [30, 33]. На более поздних стадиях развивается фиброз внутренней оболочки вен, эластичные волокна утолщаются, а внутренняя мембрана разрыхляется и разрушается [29, 32, 34].

В средней оболочке на ранних стадиях заболевания отмечается гипертрофия мышечных элементов [17, 29, 30, 35], что приводит к ее выраженному утолщению.

По мере прогрессирования патологического процесса в средней оболочке развивается атрофия мышечных структур, поэтому она истончается. Нередко отмечается чередование участков стенки с

гипертрофией и атрофией мышечных элементов [5, 21]. Кроме того, иммуногистохимические и электронно-микроскопические исследования показали, что наблюдается не просто уменьшение мышечных структур в стенке, но и смена сократительной роли мышечных клеток на синтетическую, пролиферативную и фагоцитарную [5, 33, 36], о чем свидетельствует выявление в них вакуолизации цитоплазмы и умеренного количества митохондрии [33]. Выявленные изменения подтверждают, что в венозной стенке происходит не только структурная, но и функциональная перестройка гладкомышечных клеток. Такие функциональные изменения лежат в основе ремоделирования стенки вены [34, 36].

Одновременно в средней оболочке выявляются изменения содержания эластических и коллагеновых волокон [30, 32, 33, 35, 37 - 39]. Их количество увеличивается. В более поздние стадии отмечается деструкция эластических волокон, эластолиз. Нередко выявляются только фрагменты эластических волокон [33, 40]. Аналогичные изменения эластических волокон отмечаются и в адвентициальной оболочке [35, 38]. Уменьшение синтеза эластина и деструкция эластических волокон так же вносят свой существенный вклад в ухудшение упруго-эластичных свойств венозной стенки [17, 35, 38].

Важным фактором патогенеза варикозной трансформации поверхностных вен при ВБНК является дисрегуляция синтеза коллагена [18, 40, 41]. В многочисленных исследованиях установлены многогранные изменения содержания в венозной стенке коллагенов разных типов. Наибольшее внимание исследователей привлекло в первую очередь изучение содержания интерстициальных коллагенов I и III типов, которые формируют крупные фибриллы в стенке вен. Общие изменения коллагеновых волокон в стенке варикозно трансформированных вен описаны в ряде работ. Выявленные нарушения можно охарактеризовать как дезорганизацию коллагеновых волокон [34, 40]. Их количество увеличивается [41, 42], но при этом они теряют свою нормальную структуру, могут, как утолщаться и становиться грубыми, так и утончаться [33], нередко приобретают уродливые формы [43].

Большинство авторов отмечают изменение соотношения содержания двух типов коллагена в сторону увеличения в стенке коллагена I типа и уменьшение коллагена III типа [18, 38, 40, 44]. Дисрегуляция синтеза коллагена ухудшает упруго-эластические свойства стенки вены, что создает условия для ее варикозной трансформации.

В целом развивающиеся патологические нарушения в поверхностных венах при ВБНК можно охарактеризовать как прогрессивное нарастание атрофии мышечных элементов, уменьшение эластических волокон и увеличение содержания коллагеновых волокон, что является причиной изменения упруго-эластичных свойств венозной стенки и варикозной трансформации поверхностных вен. Несмотря на более сложную структурно-функциональную организацию, клапаны являются видоизмененной частью венозной стенки, образованы одними и теми же волокнами и клетками, поэтому в них должны происходить аналогичные патоморфологические изменения. Наиболее вероятно, структурная перестройка в клапанах происходит синхронно с изменениями в стенке. Следует отметить, что не выявлено корреляции между характером развивающихся патоморфологических изменений в стенке вен и клинической тяжестью заболевания, а также степенью рефлюкса в проксимальном отделе большой подкожной вены [45].

Важное значение в развитии трофических нарушений при ХЗВ придается механизму "лейкоцитарной агрессии". Под воздействием венозной гипертензии и стаза происходит экстравазация макромолекул (фибриногена и α_2 -макроглобулина) и эритроцитов в интерстициальные ткани [5]. Продукты их деградации обладают мощным хемотаксическим действием и служат сигналом для привлечения и активации лейкоцитов [21]. На эндотелиальных клетках сосудов микроциркуляторного русла повышается при этом экспрессия молекул клеточной адгезии ICAM-1, которая используется макрофагами, лимфоцитами и тучными клетками для диапедеза через неповрежденный эндотелий капилляров и посткапиллярных венул в интерстиций [5, 19, 42].

Активированные лейкоциты, попадая в окружающие ткани, стимулируют синтез фибробластами компонентов соединительной ткани посредством секреции трансформирующего фактора роста- β_1 ($TGF-\beta_1$) [46, 47]. У пациентов с ХЗВ выявляется патологически высокий уровень $TGF-\beta_1$, увеличивающийся пропорционально тяжести заболевания. $TGF-\beta_1$ связывается с фибробластами дермы

и белками внеклеточного матрикса, способствуя пролиферации фибробластов и провоцируя развитие фиброза.

Важным является факт снижения пролиферативного ответа фибробластов на стимуляцию $TGF-\beta_1$ по мере нарастания тяжести заболевания. У больных с венозной трофической язвой фибробласты приобретают морфологические характеристики, характерные для стареющих клеток. Ареактивность фибробластов венозной язвы связана с 4-кратным уменьшением количества рецепторов к $TGF-\beta_1$ II типа. Это приводит к нарушению фосфорилирования белков SMAD 2 и 3 типов и p42/44 митоген-активируемых протеинкиназ, и снижению синтеза коллагена и фибронектина фибробластами венозной язвы, в сравнении с клетками неповрежденной кожи [48]. Скорость роста фибробластов венозной язвы значительно снижается в том числе и при стимуляции фактором роста фибробластов (bFGF), эндотелиальным фактором роста (EGF) и интерлейкином 1 (IL-1) [49].

Пролиферирующие фибробласты активно синтезируют матриксные металлопротеиназы (MMP), которые начинают преобладать над тканевыми ингибиторами металлопротеиназ (TIMP) [5, 26, 27]. Синтез MMP также провоцируется активацией протеаз в межклеточном матриксе, секрецией цитокинов и факторов роста, нарушением межклеточных контактов. Их роль в патологическом процессе до конца не ясна. Имеются сообщения о повышении содержания в коже MMP-1, MMP-2 и TIMP-1 при липодерматосклерозе. Непосредственно вокруг трофической язвы в ряде исследований обнаруживали MMP-9, а в самих незаживающих венозных трофических язвах - MMP-1 и MMP-8. При этом отмечено уменьшение количества ингибитора TIMP-1. Одна из функций MMP при ХЗВ заключается в разрушении внеклеточного матрикса, образовании венозных язв, а также в препятствии их заживлению.

ХЗВ протекает с каскадом воспалительных реакций в мягких тканях нижних конечностей. На первом этапе развивается липодерматосклероз, при котором на фоне сохраненной структуры мягких тканей происходит увеличение площади капиллярного русла не за счет возрастания их абсолютного числа, а в результате их удлинения и извитости. При микроскопическом исследовании наблюдается инфильтрация сосочкового слоя кожи моноцитами, макрофагами, соединительнотканью протеинами и фибрином, который концентрируется вокруг капилляров в виде "манжетки". В небольших количествах обнаруживают Т-лимфоциты. На этой стадии начинает вырабатываться сосудистый эндотелиальный фактор роста VEGF-A [50, 51]. Он стимулирует экспрессию эндотелиоцитами адгезионных молекул ICAM-1, VCAM-1 и E-селектина, которые опосредуют связывание лейкоцитов с эндотелием и способствуют их проникновению в ткань [50]. Помимо индукции синтеза адгезионных молекул, VEGF-A является мощным митогеном для эндотелиальных клеток, увеличивает проницаемость сосудов и регулирует экспрессию MMP и TIMP [52]. Средний уровень VEGF у пациентов с ХЗВ 3 - 4 классов достоверно выше, чем в контрольной группе у здоровых людей.

Изменения на уровне макроциркуляции, характерные для ХЗВ, реализуются через венозную обструкцию, обусловленную нарушением венозного оттока, либо через несостоятельность венозных клапанов, являющихся причиной рефлюкса [53]. Проявлением становится динамическая венозная "гипертензия", которая по сути представляет собой невозможность полноценного снижения венозного давления в результате активизации мышечной помпы [54]. Прямые измерения давления в дорзальной вене стопы, а также результаты плетизмографии демонстрируют, что после активных сокращений мышц голени в момент их расслабления венозное давление оказывается более высоким, чем у здоровых индивидуумов, а время, за которое венозное давление возвращается к исходным значениям, значительно сокращается [53, 54].

1.3 Эпидемиология заболевания или состояния (группы заболеваний или состояний)

В 70-х годах 20-го века были проведены первые эпидемиологические исследования, в которых в основном оценили распространенность варикозной болезни. Было показано, что среди взрослого населения разных стран частота заболевания варьирует от 2 до 60% [55, 56], что связано, прежде всего, с этническими различиями. В африканских странах, Тихоокеанском регионе частота варикозного расширения вен редко превышает 5 - 6%, тогда, как в Европе этот показатель достигает десятков процентов среди всего

взрослого населения.

Факторами риска развития ХЗВ традиционно признают возраст, женский пол, ожирение, наследственность. К специфическим женским факторам риска относят беременность, прием гормональных препаратов (эстрогены, гестагены), менопаузу [56 - 60]. Вместе с тем, не все проведенные исследования подтверждают наличие существенной зависимости риска развития ХЗВ от пола [55, 61]. О роли беременности и родов в генезе варикозной болезни свидетельствуют данные многих работ [55, 58, 62]. Одним из возможных факторов риска ХЗВ считают избыточную массу тела. Однако рассматривать этот фактор изолированно весьма сложно, поскольку в большинстве случаев высокий индекс массы тела ассоциирован с более высокой частотой беременностей и родов в акушерском анамнезе женщин [58, 63 - 66]. Наследственность, по-видимому, достаточно обоснованно признают фактором риска ХЗВ [58, 67, 68].

Одним из наиболее масштабных эпидемиологических исследований, проведенных с использованием классификации СЕАР для описания случаев ХЗВ стала программа Vein Consult, включившая 91545 человек из 20 стран мира [55]. ХЗВ были найдены у 83,6% включенных в исследование. Среди пациентов с ХЗВ женщины (68,4%) преобладали над мужчинами (31,6%). Средний возраст обследованных с ХЗВ составлял 53,3 года, а распределение по классам заболевания оказалось следующим: C0S - 19,7%, C1 - 21,7%, C2 - 17,9%, C3 - 14,7%, C4 - 7,5%, C5 - 1,4%, C6 - 0,7%.

В Российской Федерации частота ХЗВ была изучена в нескольких исследованиях [69 - 71]. Только в одном из них, носившем поперечный характер, распространенность венозной патологии была изучена в общей популяции. В 2015 г. при обследовании жителей в сельском поселении в Центральном округе России симптомы ХЗВ были выявлены у 69,3% из 703 обследованных в возрасте старше 18 лет [58]. Распределение по клиническим классам было следующим: C0S - 4,7%, C1 - 34,3%, C2 - 21,3%, C3 - 4,5%, C4 - 2,6%, C5 - 1,0%, C6 - 0,1%. Из нозологических вариантов у 34,1% жителей нашли телеангиэктазии и ретикулярные вены, у 29,0% - варикозную болезнь, в 1,4% случаях была диагностирована посттромботическая болезнь. ХВН была диагностирована у 8,2%. Анализ факторов риска развития ХЗВ и варикозной болезни показал, что для развития ХЗВ имеют значение наследственность, возраст, женский пол, число беременностей и менопауза. Для варикозной болезни факторами риска оказались возраст, наследственность, менопауза.

Высокая распространенность ХЗВ в нашей стране подчеркивает важность точной и своевременной диагностики этой патологии, необходимость использования технологий лечения, которые могут быть использованы максимально широко, не только врачами сердечно-сосудистого профиля, флебологами, но и общими хирургами и даже врачами других специальностей.

1.4 Особенности кодирования заболевания или состояния (группы заболеваний или состояний) по Международной статической классификации болезней и проблем, связанных со здоровьем

Варикозное расширение вен нижних конечностей (I83):

I83.0 Варикозное расширение вен нижних конечностей с язвой

Любое состояние, классифицированное в рубрике I83.9, с язвой или уточненное как язвенное

Варикозная язва (нижних конечностей любой части)

I83.1 Варикозное расширение вен нижних конечностей с воспалением

Любое состояние, классифицированное в рубрике I83.9, с воспалением или обозначенное как воспалительное

I83.2 Варикозное расширение вен нижних конечностей с язвой и воспалением

Любое состояние, классифицированное в рубрике I83.9, с язвой и воспалением

183.9 Варикозное расширение вен нижних конечностей без язвы или воспаления

Флебэктазия нижних конечностей (любой части) или неуточненной локализации

Варикозные вены нижних конечностей (любой части) или неуточненной локализации

Варикозное расширение вен нижних конечностей (любой части) или неуточненной локализации

1.5 Классификация заболевания или состояния (группы заболеваний или состояний)

Классификация ХЗВ должна отвечать как запросам повседневной практики, так и соответствовать нуждам исследовательской работы в области флебологии. Этим требованиям удовлетворяет классификация CEAP, учитывающая клинические проявления (С - clinic), этиологию (Е - etiology), анатомическую локализацию (А - anatomy) и патогенез (Р - pathogenesis) заболевания. Классификация CEAP рекомендована к использованию всеми ведущими профессиональными ассоциациями по флебологии [72 - 76] [77]. Классификация CEAP приведена в Таблице 1.

Таблица 1. Классификация хронических заболеваний вен CEAP

Клинический раздел (С)	
В этом разделе классификации описывают клинический статус пациента. Поводом для отнесения больного к тому или иному классу служит наличие у него наиболее выраженного объективного симптома ХЗВ	
C0 - нет видимых или пальпируемых признаков ХЗВ	При наличии симптомов ХЗВ к обозначению клинического класса добавляют S. При отсутствии симптомов добавляют А. Классы ХЗВ не являются стадиями заболевания. Между ними нет последовательной связи, заболевание может проявиться сразу отеком и даже трофическими нарушениями
C1 - телеангиэктазии или ретикулярные вены	
C2 - варикозно измененные подкожные вены	
C2г - рецидив варикозных вен	
C3 - отек	
C4 - трофические изменения кожи и подкожных тканей	
a - гиперпигментация и/или варикозная экзема	
b - липодерматосклероз и/или белая атрофия кожи	
c - Corona phlebectatica	
C5 - зажившая венозная язва	
C6 - открытая (активная) венозная язва	
C6г - рецидивная открытая венозная язва	
Этиологический раздел (Е)	
В этом разделе указывают происхождение заболевания	
Ес - врожденное заболевание	Еsi - повреждение венозной стенки

<p>Ep - первичное заболевание</p> <p>Es - вторичное заболевание с известной причиной</p> <p>Esi - интравенозное поражение</p> <p>Ese - экстравенозное поражение</p> <p>En - не удается установить этиологический фактор</p>	<p>и/клапанов: тромбоз, первичная интравенозная саркома, венозный тромбоз, артериовенозная фистула и т.п.</p> <p>Ese - нет повреждения клапанов или стенки вены, изменения связаны с локальной или системной венозной гипертензией (ожирение, хроническая сердечная недостаточность, синдром "щелкунчика", синдром венозного тазового полнокровия), внешним сдавлением (экстравенозная опухоль, забрюшинный фиброз), дисфункция венозной помпы вследствие двигательных расстройств (параплегия, патология суставов, другие причины длительной иммобилизации)</p> <p>Возможно описание одновременного поражения сегмента первичным и вторичным процессом:</p> <p>Примеры:</p> <p>Первичное заболевание + ТГВ = Ep + Esi = Epsi</p> <p>Тромбоз на фоне наружной компрессии = Esi + Ee = Esie</p>
<p>Анатомический раздел (A)</p> <p>В этом разделе указывают локализацию патологических изменений</p>	
<p>As - поверхностные вены</p> <p>Ap - перфорантные вены</p> <p>Ad - глубокие вены</p> <p>Ap - не удается выявить изменения в венозной системе</p>	<p>Поражение может локализоваться в одной (например, Ad) или в нескольких системах одновременно (As, p, d)</p>
<p>Патофизиологический раздел (P)</p> <p>В этом разделе указывают характер нарушений венозной гемодинамики</p>	
<p>Pr - рефлюкс</p> <p>Po - окклюзия</p> <p>Pr, o - сочетание рефлюкса и окклюзии</p> <p>Pn - не удается выявить изменения в венозной системе</p>	
<p>Уровень диагностических действий (L)</p> <p>В этом разделе указывают проведенное обследование для установки диагноза</p>	

LI - клиническое обследование +/- ультразвуковая доплерография LII - клиническое обследование + ДСВНК +/- плетизмография LIII - клиническое обследование + ДСВНК + флебография или флеботонометрия или спиральная компьютерная томография	
---	--

Базовый и расширенный варианты классификации. При описании флебологического статуса пациента можно использовать базовый или расширенный варианты классификации. Для лечебных учреждений и врачей, специализирующихся на лечении ХЗВ, предпочтителен расширенный вариант. Базовым является вариант, в котором указывают клинический класс по максимально выраженному клиническому признаку, а в патофизиологическом разделе отмечают только сам факт наличия рефлюкса, окклюзии или их отсутствие. В расширенном варианте используется обозначение клинического класса с перечислением всех имеющихся объективных и субъективных проявлений и указанием тех сегментов венозной системы, в которых были обнаружены патологические изменения (рефлюкс или окклюзия). Каждому гемодинамически значимому отделу венозного русла нижней конечности присваивают цифровое и буквенное обозначение (таблица 2).

Таблица 2. Обозначения сегментов венозной системы

1	Поверхностные	Telangiectasia	Tel	Телангиэктазы
1		Reticular veins	Ret	Ретикулярные вены
2		Great saphenous vein	GSVa	БПВ выше колена
3		Great saphenous vein	GSVb	БПВ ниже колена
4		Small saphenous vein	SSV	Малая подкожная вена
		Anterior accessory saphenous vein	AASV	Передняя добавочная подкожная вена
5			NSV	Несафенные вены
6	Глубокие	Inferior vena cava	IVC	Нижняя полая вена
7		Common iliac vein	CIV	Общая подвздошная вена
8		Internal iliac vein	IIV	Внутренняя подвздошная вена
9		External iliac vein	EIV	Наружная подвздошная вена
10		Pelvic veins	PELV	Тазовые вены
11		Common femoral vein	CFV	Общая бедренная вена
12		Deep femoral vein	DFV	Глубокая бедренная вена
13		Femoral vein	FV	Бедренная вена
14		Popliteal vein	POPV	Подколенная вена

15		Crural (tibial) vein	TIBV	Межмышечные (берцовые) вены
15		Peroneal vein	PRV	Малоберцовая вена
15		Anterior tibial vein	ATV	Передняя большеберцовая вена
15		Posterior tibial vein	PTV	Задняя большеберцовая вена
16		Muscular veins	MUSV	Мышечные вены
16		Gastrocnemius vein	GAV	Вены икроножной мышцы (суральные)
16		Soleal vein	SOV	Вены камбаловидной мышцы
17	Перфоранты	Thigh perforator vein	TPV	Перфоранты бедра
18		Calf perforator vein	CPV	Перфоранты голени

Статус пациента, описанный с помощью представленных терминов, не является застывшим. Динамика может быть как положительной (успешное лечение), так и отрицательной (прогрессирование заболевания), поэтому обязательно следует фиксировать дату установления диагноза. Аббревиатурами Eп, Ap, Pп обычно обозначают случаи наличия типичной симптоматики венозного застоя (отеки, боли, тяжесть, утомляемость, ночные судороги, зуд, жжение) у пациентов с абсолютно полноценной венозной системой при воздействии ряда факторов (физические перегрузки, длительный ортостаз, прием эстроген-гестагенов и др.). Т.е., речь идет о так называемых флебопатиях. Учитывая обновление классификации CEAP в 2020 г., при формулировке диагноза рекомендовано использовать сокращенное буквенное обозначение сегментов венозной системы (вместо цифрового) [72]

Пример формулировки диагноза согласно классификации CEAP

Пациентка обратилась к флебологу 03.09.2020. Предъявляет жалобы на наличие варикозно измененных вен на левой нижней конечности, отеки дистальных отделов голени, боли и тяжесть в икроножных мышцах во второй половине дня. Выполнено ультразвуковое ангиосканирование: глубокие вены - без патологии, клапанная недостаточность большой подкожной вены на бедре, несостоятельность перфорантной вены в средней трети бедра.

Формулировка диагноза согласно классификации CEAP:

Базовый вариант: C3s, Ep, As, p, Pr; 03.09.2020; LII.

Полный вариант: C2, 3s, Ep, As, p, Pr (GSVa, TPV); 03.09.2020; LII.

В отечественной флебологии принят нозологический подход к формулировке диагноза. Выделяют варикозную болезнь (Ep), при которой происходит трансформация поверхностных вен, посттромботическую болезнь (Es) с поражением глубокой венозной системы и врожденные аномалии развития венозной системы - флебодисплазии (Ec). Использование нозологических формулировок в практической деятельности позволяет врачу быстро ориентироваться при изучении медицинских документов пациента, поэтому целесообразно использовать эти термины одновременно с классификацией CEAP. Вышеописанный случай можно охарактеризовать следующим образом: Варикозная болезнь левой нижней конечности. C2, 3s, Ep, As, p, Pr (GSVa, TPV); 03.09.2020; LII.

Целесообразно активное применение классификации CEAP в работе лечебных учреждений.

1.6 Клиническая картина заболевания или состояния (группы заболеваний или состояний)

Клиническая картина при неосложненном течении варикозной болезни (клинический класс по классификации CEAP C2) определяется наличием контурирующихся и видимых в положении стоя узловатых и/или извитых подкожных вен диаметром более 3 мм.

Наличие варикозного расширения вен может сопровождаться субъективными симптомами (боль или дискомфорт в зоне расположения варикозных вен, ощущение пульсации, ощущение стеснения (сдавления), тяжесть, быстрая утомляемость, ощущение отека, судороги, кожный зуд, "беспокойство" в ногах, ощущение покалывания, ощущение жара или жжения). При осложненных формах варикозной болезни (хроническая венозная недостаточность - клинические классы C3 - C6 по классификации CEAP) кроме варикозно измененных вен могут появиться: отек голеней, изменение цвета и структуры кожи - гиперпигментация, белая атрофия кожи, венозная экзема (преимущественно в проекции варикозно измененных вен), трофические язвы.

2. Диагностика заболевания или состояния (группы заболеваний или состояний) медицинские показания и противопоказания к применению методов диагностики

Общие положения по диагностике

- Рекомендуется провести клиническое обследование перед инструментальным у пациентов с ХЗВ [78].

УДД 5 УУР С

Комментарий. Клиническое обследование включает анализ жалоб больного, сбор анамнеза и физикальное обследование (осмотр и пальпацию).

- Рекомендуется ограничиться клиническим обследованием (без инструментального) у пациента с любым ХЗВ при несомненно ясном диагнозе, если инвазивное лечение (склерооблитерация, термооблитерация, флебэктомия) не планируется [73 - 75].

УДД 5 УУР С

Комментарий. В результате осмотра, оценки жалоб, анамнестических сведений и пальпации, у большинства больных можно определить нозологический вариант ХЗВ и стратегию лечения: пациента следует оперировать или необходимо использовать только консервативное лечение. Если инвазивное лечение применяться не будет, отказ от дальнейшего обследования не является ошибкой. Однако при подозрении на вторичность варикозного расширения вен ввиду вероятной патологии глубокой венозной системы или вен малого таза, рекомендовано назначить плановое прохождение обследования.

- Рекомендуется провести инструментальное обследование при необходимости уточнения диагноза или при планировании инвазивного лечения у пациентов с ХЗВ [73 - 75].

УДД 5 УУР С

Критерии установления диагноза (состояния)

Критерием для установления диагноза варикозного расширения вен нижних конечностей является наличие контурирующихся и видимых в положении стоя узловатых и/или извитых подкожных вен диаметром более 3 мм.

У пациентов с развитой подкожно-жировой клетчаткой при наличии сомнений при осмотре следует провести ультразвуковое исследование. Не извитые и не имеющие узловатых локальных расширений видимые подкожные вены, иногда контурирующиеся у людей с тонкой кожей и невыраженной клетчаткой, следует считать здоровыми.

2.1 Жалобы и анамнез

- Рекомендуется относить к симптомам, ассоциированным с ХЗВ, следующие [79]:
- Боль: ноющая, тупая
- Ощущение пульсации, пульсирующей боли
- Ощущение стеснения, сдавления
- Тяжесть
- Быстрая утомляемость ног
- Ощущение отека
- Судороги
- Кожный зуд
- "Беспокойство" в ногах" (синдром беспокойных ног)
- Ощущение покалывания
- Ощущение жара или жжения

УДД 5 УУР С

Комментарий. Указанные симптомы не являются патогномоничными. Для ряда указанных симптомов исследованы показатели чувствительности, специфичности и отношения правдоподобия ((ОП - отношение правдоподобия, вероятность того, что симптом выявится у больного с заболеванием, по отношению к тому, что он выявится у здорового). Следует учитывать, что эти данные получены в исследовании с существенными методологическими ограничениями и не по всем представленным симптомам [80]. Сводные данные по чувствительности и специфичности венозных симптомов представлены в таблице 3.

Таблица 3. Сводные данные по чувствительности и специфичности венозных симптомов [80]

Признак	Чувствительность	Специфичность	ОП	P
Тяжесть	0.72	0.65	2,04	< .001
Ощущение отека	0.42	0.81	2,17	< .001
Судороги	0.34	0.55	0,77	.12
Ощущение жара или жжения	0.23	0.76	0,93	.87
Ощущение покалывания	0.3	0.66	0,89	.43
Кожный зуд	0.2	0.98	9,67	< .001
"Беспокойство" в ногах"	0.24	0.95	4,45	< .001
Венозная боль, флебалгия (боль в зоне расположения видимых вен)	0.25	0.99	22,91	< .001
Локализация				

Обе конечности симметрично	0.26	0.81	1,36	.26
Преимущественно голени	0.63	0.4	1,08	.67
Диффузные (не локализованные)	0.29	0.86	2,12	.008
Обстоятельства				
Нет при пробуждении	0.93	0.36	1,45	< .001
Усиливаются в течение дня	0.85	0.43	1,49	< .001
Усиливаются в жаркой среде	0.73	0.73	2,75	< .001
Ослабевают в холодной среде	0.46	0.88	3,89	< .001
Не усиливаются при ходьбе	0.89	0.62	2,33	< .001
Зависят от менструального цикла	0.34	0.7	1,15	.79

- Рекомендуется считать относительно характерными для венозной симптоматики следующие закономерности [73 - 75]:

- Симптомы усиливаются при недостаточной активности мышечно-венозной помпы голени (длительное статическое положение "стоя" или "сидя") или к концу дня;

- Симптомы регрессируют после ходьбы, отдыха в горизонтальном положении или при использовании медицинских компрессионных изделий;

- Возможно сезонное изменение интенсивности проявлений венозной недостаточности;

- У женщин молодого и среднего возраста жалобы могут усиливаться во время или перед менструацией.

УДД 5 УУР С

Комментарий. Описанные жалобы широко распространены в популяции и встречаются вне зависимости от наличия или отсутствия ХЗВ [81]. Распространенность симптомов имеет тенденцию увеличиваться с возрастом вне зависимости от пола. Уровень корреляции между выраженностью указанных симптомов и клиническими проявлениями заболевания вен низок и не имеет прямой диагностической ценности [79, 82]. Также необходимо учитывать, что иногда боль в нижних конечностях при ходьбе при сохраненной пульсации периферических артерий (венозная перемежающаяся хромота) может быть вызвана затруднением венозного оттока на высоком уровне (нижняя полая или подвздошные вены) по причине перенесенного тромбоза или синдрома Мей-Тернера [83, 84]. Сбор анамнеза позволяет провести дифференциальную диагностику между первичным, вторичным или врожденным варикозным расширением поверхностных вен. Пациентов необходимо опрашивать о перенесенных тромбофлебитах и тромбозах глубоких вен. Также необходимо собирать гинекологический и лекарственный анамнез (в т.ч. прием гормональных препаратов, аллергии и т.д.), учитывать возможную сопутствующую патологию, включая заболевания сердца и почек, которые также могут оказывать влияние на течение ХЗВ [78].

2.2 Физикальное обследование

- Рекомендуется проводить физикальное обследование пациента с ХЗВ в положении стоя [73 - 75].

УДД 5 УУР С

Комментарий. Объективными признаками ХЗВ являются:

- телеангиэктазы (телангиэктазы, ТАЭ);
- ретикулярные вены (РВ);
- варикозное расширение (трансформация) подкожных вен;
- отек;
- трофические расстройства.

Указанные проявления могут быть обнаружены в разных сочетаниях. Выявление ТАЭ, РВ и варикозной трансформации подкожных вен, как правило, не вызывает затруднений.

- Рекомендуется считать обязательным объективным признаком ХЗВ С2 наличие варикозного расширения (трансформации) подкожных вен [73 - 75].

УДД 5 УУР С

Комментарий. Отеки нижних конечностей, изменение цвета и структуры кожи, в том числе язвенные поражения, могут быть вызваны различными причинами, поэтому их наличие требует проведения тщательной дифференциальной диагностики.

- Рекомендуется осмотр живота, паховых областей и промежности при наличии жалоб на варикозное расширение вен в этих зонах [73, 74].

УДД 5 УУР С

Комментарий. Варикозная трансформация вен в указанных областях может быть признаком обструкции подвздошных вен, нижней полой вены (НПВ), несостоятельности гонадных вен, синдрома аорто-мезентериального "пинцета" (nutcracker syndrome, сдавление левой почечной вены между верхней брыжеечной артерией и аортой), и признаком рака почки.

- Рекомендуется при пальпации оценить пульсацию магистральных артерий и подвижность голеностопных суставов у пациентов с ХЗВ для исключения сопутствующей патологии [73, 74].

УДД 5 УУР С

Комментарий. При выявлении слабой пульсовой волны рекомендовано провести дообследование

- Не рекомендуется проводить функциональные пробы (такие как Тренделенбурга) для диагностики и планирования лечения ХЗВ [84, 85].

УДД 2 УУР А

Комментарий. Традиционные клинические, в том числе турникетные пробы, такие как Тренделенбурга, Пертеса, и другие, сегодня представляют только исторический интерес и не должны применяться при диагностике и планировании лечения.

2.3 Лабораторные диагностические исследования

- Не рекомендуется лабораторная диагностика в связи с наличием у пациента ХЗВ [73 - 75].

УДД 5 УУР С

Комментарий. Дополнительные лабораторные или инструментальные методы диагностики сопутствующей патологии могут быть назначены на усмотрение лечащего врача в зависимости от характера планируемого лечения и анестезиологического пособия.

2.4 Инструментальные диагностические исследования

2.4.1. Дуплексное сканирование вен нижних конечностей

- Рекомендуется в определении тактики лечения пациентов с ХЗВ ориентироваться преимущественно на клиническую картину [73 - 75].

УДД 5 УУР С

Комментарий. Дуплексное сканирование в значительной степени является "операторозависимым" методом. На его качество влияют не только опыт и знания исследователя, но и тактические подходы к лечению заболеваний вен, принятые в данном лечебном учреждении. Результаты ультразвукового сканирования носят вспомогательную роль в абсолютном большинстве случаев. Определение тактики лечения проводят ориентируясь, прежде всего, на данные клинического обследования.

- Дуплексное сканирование рекомендуется в качестве инструментального метода первой линии при планировании инвазивного лечения пациентов с варикозным расширением вен нижних конечностей [73 - 75, 86, 87].

УДД 5 УУР С

Комментарий. Дуплексное сканирование является методом ультразвукового исследования вен, при котором, в случае необходимости, возможно одновременное использование двух или трех режимов сканирования. Основным является В-режим, дополнительным может быть цветовое кодирование потока крови, импульсно-волновой доплер или их сочетание. Такое сочетание позволяет одновременно визуализировать исследуемый сосуд, определять направление кровотока и его параметры. Метод позволяет получить информацию об анатомии и гемодинамике венозного русла, в том числе о клапанной недостаточности и венозной обструкции [88 - 92]. Дуплексное сканирование является "золотым стандартом" инструментального обследования пациентов с варикозным расширением вен нижних конечностей. Данный метод не инвазивен и обладает высокой воспроизводимостью. Ультразвуковое исследование вен нижних конечностей для подтверждения диагноза и уточнения тактики лечения может выполнить любой специалист, занимающийся диагностикой и лечением заболеваний вен и имеющий практический опыт выполнения ультразвукового исследования

- Рекомендуется при выполнении ультразвукового ангиосканирования проводить исследование поверхностных и глубоких вен (в доступных сегментах) обеих нижних конечностей у пациентов с ХЗВ [73 - 75].

УДД 5 УУР С

- При дуплексном сканировании рекомендовано оценивать анатомию (особенности расположения) вен, их размеры (диаметры), сжимаемость, характеристики венозного кровотока, включая продолжительность рефлюкса [73 - 75].

УДД 5 УУР С

Комментарий. Методика дуплексного сканирования вен разработана и подробно описана многими авторами [93 - 100]. Используются ультразвуковые аппараты, оснащенные линейными датчиками частотой 5 - 13 МГц. В повседневной практике достаточно возможностей недорогих портативных аппаратов. Для сканирования глубоких вен, особенно у полных пациентов, при исследовании вен малого таза и брюшинного пространства применяют конвексные датчики с меньшей частотой излучения (3,5 - 5 МГц). Для визуализации следует использовать настройки, оптимизированные для оценки низкоскоростных

потоков (5 - 10 см/с) [86].

- Рекомендуется проводить исследование функции клапанов (оценку состоятельности) поверхностных, глубоких и перфорантных вен в положении пациента стоя [86, 101].

УДД 3 УУР С

Комментарий. Исследование рефлюкса крови в положении лежа может давать как ложно-положительные, так и ложно-отрицательные результаты [95]. При необходимости (пациент не может стоять необходимое для обследования время) вены ниже середины бедра можно лоцировать в положении сидя с полусогнутой расслабленной ногой. Исследование в положении пациента лежа проводят для оценки глубокого венозного русла нижних конечностей, вен полости малого таза и забрюшинного пространства. При исследовании в положении лежа для оценки рефлюкса головной конечности должен быть приподнят до угла в 45°.

- Для оценки состоятельности сафено-фemorального соустья (СФС), проксимального сегмента большой подкожной вены (БПВ) и общей бедренной вены (ОБВ) рекомендованы проба Вальсальвы и дистальные компрессионные пробы в вертикальном положении пациента [73 - 75].

УДД 5 УУР С

Комментарий. Рефлюкс оценивают при проведении маневра Вальсальвы (задержка дыхания с натуживанием для повышения внутрибрюшного давления) и дистальных компрессионных проб (как ручных, так и с помощью пневматической манжеты). Пробу Вальсальвы применяют для оценки состояния сафенофemorального соустья и проксимального сегмента общей бедренной вены.

- Венозные сегменты, расположенные дистальнее проксимального сегмента БПВ и ОБВ, рекомендовано оценивать с помощью дистальных компрессионных проб [73 - 75].

УДД 5 УУР С

- Рекомендуется использовать имитацию ходьбы или периодическое напряжение пациентом мышц голени в качестве вспомогательных приемов для оценки особенностей гемодинамики вен нижних конечностей [73 - 75].

УДД 5 УУР С

Комментарий. Для имитации ходьбы пациент переносит вес с исследуемой конечности на другую, сохраняя опору на пятку, и совершает тыльные сгибания стопы при фиксированной пятке.

- Рекомендуется считать патологическим рефлюкс продолжительностью более 0,5 секунды для подкожной венозной системы, берцовых вен, вен икроножных мышц и глубокой вены бедра, и более 1 секунды для общей бедренной, бедренной и подколенной вен [73 - 75] [101].

УДД 3 УУР С

- Не рекомендуется считать патологическим рефлюкс продолжительностью более 0,5 сек при отсутствии варикозного расширения подкожных вен [73 - 75].

УДД 5 УУР С

Комментарий. Описанные изменения целесообразно трактовать как "функциональные" и проводить оценку клинической и ультразвуковой картины в динамике. Наличие рефлюкса продолжительностью более 0,5 сек. при отсутствии варикозного расширения подкожных вен не является безусловным основанием для назначения инвазивного лечения.

- Рекомендуется у пациента с ХЗВ считать гемодинамически значимой несостоятельностью перфоранта

только в том случае, если он является непосредственной и единственной точкой выхода рефлюкса в варикозно расширенные подкожные вены [73 - 75].

УДД 5 УУР С

Комментарий. Оценка гемодинамического значения перфорантных вен рекомендовано проводить только с учетом клинической картины и анатомического варианта ВБНК. В настоящее время точно не определены критерии несостоятельности перфорантных вен. Данные исследований противоречивы. Продолжительность рефлюкса в 0,35 и 0,5 секунды были предложены, при диаметре не менее 3,5 мм [86, 101]. Однако ни один из ультразвуковых параметров (диаметр, продолжительность рефлюкса, двунаправленный кровоток) не может быть основанием для признания определенной перфорантной вены несостоятельной. Даже несостоятельные (по данным ультразвукового сканирования) перфорантные вены при физической нагрузке продолжают выполнять свою естественную дренирующую функцию. Оценка гемодинамического значения перфорантной вены проводит клиницист с учетом клинической картины. Необходимо помнить, что вмешательство на перфорантных венах осуществляется выборочно, особенно при наличии патологического рефлюкса по магистральным подкожным венам и их притокам, устранение которых может значительно сократить продолжительность рефлюкса через перфорант. Однозначно говорить о гемодинамической значимости некомпетентной перфорантной вены можно только в том случае, если она является непосредственной и единственной точкой входа рефлюкса в варикозно расширенные подкожные вены.

- Рекомендуется определить и указать в заключении [73 - 75]:

- источник рефлюкса по несостоятельной БПВ, малой подкожной вене (МПВ) или ПДПВ (передней добавочной большой подкожной вене) (соустье с глубокими венами, перфорантная вена, промежностные вены и т.п.);

- диаметры несостоятельной БПВ в вертикальном положении на уровне СФС; в средней трети бедра; в верхней трети голени, в средней трети голени;

- протяженность рефлюкса по БПВ в вертикальном положении (от... и до...);

- вариант строения несостоятельной БПВ

- диаметры несостоятельной МПВ в вертикальном положении на уровне сафено-поплитеального соустья (СПС), в верхней и средней трети голени;

- протяженность рефлюкса по МПВ в вертикальном положении (от... и до...);

- наличие, локализацию и диаметр в вертикальном положении несостоятельных перфорантных вен бедра и голени, имеющих связь с варикозно измененными подкожными венами.

УДД 5 УУР С

Комментарий. У пациентов, которым планируется то или иное хирургическое вмешательство целесообразно отразить в заключении индивидуальных анатомических особенностей (истинные удвоения, локальные расширения, существенные изгибы магистральных вен, рефлюкс по магистральной вене при состоятельном остиальном клапане и т.п.).

- Рекомендуется графическое отображение результатов дуплексного сканирования [73 - 75].

УДД 5 УУР С

2.4.2 Дополнительные инструментальные методы диагностики.

- Рекомендуется выполнение дополнительных инструментальных методов обследования

(флебография, МРТ-венография, КТ-венография) у пациентов с ХЗВ только при подозрении на вторичный характер варикозной трансформации поверхностных вен, наличие ангиодисплазии или подозрении на сочетание первичного варикозного расширения вен конечности и окклюзии подвздошного венозного сегмента [73 - 75].

УДД 5 УУР С

- Ультразвуковая доплерография не рекомендуется в качестве самостоятельного метода диагностики у пациентов с ХЗВ [73 - 75].

УДД 5 УУР С

Комментарий. При доплерографии получают звуковую информацию, позволяющую судить о наличии или отсутствии кровотока. По изменению звуковых сигналов при проведении функциональных тестов можно вынести заключение о направлении кровотока, т.е. обнаружить рефлюкс крови. В то же время, доплерография не дает никакой информации об анатомии венозного русла, что не позволяет рекомендовать ее в качестве самостоятельного метода исследования у пациентов, которым планируется хирургическое вмешательство [102, 103].

- Не рекомендуется использование плетизмографии у пациентов с ХЗВ вне рамок научных исследований [73 - 75].

УДД 5 УУР С

2.5 Иные диагностические исследования

- Для оценки тяжести ХЗВ рекомендуется использовать шкалу VCSS [73 - 75].

УДД 5 УУР С

Комментарий. Шкала оценки тяжести ХЗВ известна в мировой литературе, как VCSS (Venous Clinical Severity Score) [104, 105]. В шкале используют ряд клинических признаков, которым присваивают балльный эквивалент в зависимости от их выраженности (Приложение Г1, "VCSS - шкала оценки тяжести ХЗВ"). Сумма баллов отражает тяжесть патологии - чем больше баллов, тем тяжелее течение ХЗВ. Изменение суммы баллов в динамике позволяет оценивать степень прогрессирования заболевания или эффективность лечебных мероприятий.

- Рекомендуется использовать для оценки качества жизни пациентов с ХЗВ специализированные опросники (общие и веноспецифические) [73 - 75].

УДД 5 УУР С

КонсультантПлюс: примечание.

В официальном тексте документа, видимо, допущена опечатка: имеются в виду Приложение Г2 и Приложение Г3.

Комментарий. В настоящее время для русскоязычных пациентов валидирован веноспецифический опросник качества жизни CIVIQ (Приложение Г3. Опросник CIVIQ для оценки качества жизни пациента с хроническим заболеванием вен) и общий опросник качества жизни SF36 (Приложение Г4. Опросник SF36 для оценки качества жизни пациента с хроническим заболеванием) [106, 107]. Оценка качества жизни по опроснику SF36 требует применения специальной методики расчетов, простой подсчет баллов не допустим.

3. Лечение, включая медикаментозную и немедикаментозную терапии, диетотерапию, обезболивание, медицинские показания и противопоказания к применению методов лечения

3.1. Компрессионное лечение

Эластическая компрессия нижних конечностей (компрессионная терапия) играет ключевую роль в консервативном лечении заболеваний вен. Она может быть использована самостоятельно или в дополнение к инвазивным вмешательствам.

Цели компрессионной терапии:

- Уменьшение выраженности или устранение субъективных симптомов ХЗВ;
- Профилактика развития и уменьшение выраженности отеков;
- Уменьшение проявлений липодерматосклероза;
- Ускорение заживления и профилактика рецидива трофических язв;
- Снижение уровня болей и сокращение сроков реабилитации после инвазивного лечения по поводу варикозного расширения вен;
- Повышение качества жизни за счет уменьшения выраженности или устранения субъективных симптомов ХЗВ и объективных проявлений ХВН.

Противопоказания к компрессионной терапии [108]:

- Тяжелые формы ХОЗАНК с ЛПИ < 0.6, или давлением на лодыжке < 60 мм. рт. ст., или давлением на большом пальце < 30 мм. рт. ст., или транскутанное напряжение кислорода < 20 мм. рт. ст.
- Предполагаемое сдавление подкожных артериальных шунтов
- Тяжелая сердечная недостаточность (NYHA IV)
- Сердечная недостаточность NYHA III при отсутствии объективных показаний и клинико-гемодинамического мониторинга
- Подтвержденная аллергия на материал

Перед назначением компрессии у пациентов с ХЗВ класса всегда нужно оценивать соотношение риска и пользы с учетом возможного негативного влияния на артериальный кровоток и аллергии на компоненты компрессионных изделий. Следует учитывать, что несмотря на назначения врачей, многие пожилые пациенты не используют компрессионный трикотаж, а в значительной части случаев требуется посторонняя помощь для его надевания [109, 110]. Устройства для надевания значительно улучшают способность пожилых пациентов с ХЗВ успешно надевать компрессионные чулки [111].

- Не рекомендуется как предпочтительный какой-либо определенный тип компрессионных изделий для проведения компрессионной терапии у пациентов с ХЗВ [112, 113].

УДД 3 УУР В

Комментарий. На сегодняшний день недостаточно сравнительных исследований различных видов компрессионных изделий и режимов их применения. Для предметных рекомендаций требуется дальнейшее изучение этого вопроса [114].

- Эластическая компрессия рекомендуется пациентам с ХЗВ С2 - С6 для устранения субъективных симптомов [112, 113].

УДД 3 УУР В

Комментарий. Несмотря на ограниченное количество крупных рандомизированных контролируемых исследований, сегодня накоплено большое количество нерандомизированных исследований, свидетельствующих об уменьшении выраженности венозной симптоматики и улучшении качества жизни у пациентов с ХЗВ, использующих компрессионное лечение [115 - 119], при этом величина компрессии на уровне лодыжки должна составлять от 10 до 30 мм. рт. ст.

- Рекомендуется использование эластичной компрессии у пациентов с ХЗВ для устранения отеков [120, 121].

УДД 5 УУР С

Комментарий. Использование МЭКИ даже низкого давления (10 - 20 мм. рт. ст.) способно уменьшить симптомы ХЗВ и отеки. Уровень давления должен быть адаптирован к тяжести заболевания и ограничен самым низким давлением, приводящим к облегчению симптомов и отеков. Это также улучшит комплаентность пациента. При наличии массивного отека целесообразно начинать лечение с бандажей для редукции отека с последующим переходом на компрессионный трикотаж.

- Рекомендуется использование эластичной компрессии для предотвращения отеков у пациентов с ХЗВ и здоровых людей, подверженных риску отека ног (во время длительных перелетов, профессиональный отек ног) [120, 121].

УДД 5 УУР С

- Рекомендуется использование эластичной компрессии у пациентов с ХЗВ С4 для уменьшения кожных изменений [121].

УДД 5 УУР С

Комментарий. Для пациентов с трофическими расстройствами оптимальным служит применение трикотажа 2-го или 3-го класса или бандажей из коротко(не)растяжимых бинтов. Рандомизированные клинические исследования по использованию компрессионного трикотажа при трофических изменениях кожных покровов при ХЗВ не проводились.

- Рекомендуется использование эластичной компрессии у пациентов с ХЗВ С5 для уменьшения липодерматосклероза и профилактики рецидива трофических язв [121].

УДД 5 УУР С

Комментарий. Применение МЭКИ до колена уменьшает площадь липодерматосклероза у пациентов с зажившими венозными язвами. У пациентов, применявших компрессионные гольфы, площадь липодерматосклероза достоверно уменьшилась по сравнению с контрольной группой через 6 и 12 месяцев [121].

- Рекомендуется временное использование компрессионных изделий у пациентов с ХЗВ, которые ожидают оперативного пособия, или как самостоятельный метод лечения у пациентов, которым хирургическое вмешательство не планируется [112, 113].

УДД 3 УУР В

- Не рекомендуются компрессионные изделия в качестве средства профилактики рецидива варикозного расширения вен после проведенного лечения у пациентов с ХЗВ [112].

УДД 3 УУР В

Комментарий. Систематический обзор литературы показал, что сегодня нет убедительных доказательств замедления прогрессирования варикозного расширения вен нижних конечностей в результате проведения компрессионной терапии [112]. Однако результаты этих исследований могут быть

недостовверны ввиду низкой комплаентности пациентов.

- Эластичная компрессия не менее одной недели рекомендована после открытого хирургического лечения варикозных вен для уменьшения послеоперационных осложнений [112, 113].

УДД 3 УУР В

Комментарий. Метаанализ литературы показал, что компрессионная терапия после открытого хирургического лечения варикозного расширения вен снижает послеоперационный болевой синдром, количество осложнений и ускоряет возврат к труду. При этом результаты компрессии в течение одной недели были сопоставимы с более длительной продолжительностью ее применения (3 - 6 недель) [122, 123]. Улучшить результаты хирургического лечения могут как эластичные чулки, так и бинты [124, 125].

- Рекомендуется применение компрессионного трикотажа (чулок) у пациентов, которые перенесли эндовенозные термические вмешательства на подкожных венах для уменьшения послеоперационного болевого синдрома [112, 113, 126 - 128]

УДД 2 УУР В

Комментарий. Литературные данные свидетельствуют о том, что применение компрессионного трикотажа с давлением 35 мм рт. ст. после ЭВЛО в течение одной недели способствовало уменьшению болевого синдрома, а также улучшению качества жизни оперированных пациентов, по сравнению с двухдневной компрессией [126].

Применение компрессионных трикотажа с давлением 23 - 32 мм рт. ст. после РЧО в течение 4 часов снижало количество осложнений и объем оперированной конечности [127]. Ношение компрессионных чулок после ЭВЛО продемонстрировало снижение интенсивности болей в течение 7 дней после вмешательства [128]. В то же время интерпретировать результаты этих исследований стоит с осторожностью.

Длительность и степень компрессии после эндовенозных термических вмешательств требует дальнейшего изучения и в настоящий момент может определяться предпочтениями врача.

- Рекомендуется использовать компрессионный трикотаж или эластичное бинтование после пенной склеротерапии вен [112, 113].

УДД 3 УУР В

Комментарий. Согласно различным исследованиям, отмечается положительное влияние компрессионной терапии после склеротерапии в отношении снижения пигментации и лучшим косметическом эффекте [112, 113]. Тем не менее, остается открытым вопрос в отношении продолжительности и степени компрессионной терапии. Так, не было разницы по эффективности, количеству флебитов, изменению цвета кожи, качеству жизни, уровню болевого синдрома при сравнении применения компрессии в течение 24 часов и 5 суток [129]. Необходимы дальнейшие рандомизированные контролируемые исследования для установления роли компрессии после пенной склеротерапии крупных вен. На сегодняшний день показания к ее применению и режим компрессии не могут быть регламентированы.

- Рекомендуется использовать компрессионный трикотаж для устранения симптомов ХЗВ у беременных [130, 131]

УДД 2 УУР В

Комментарий. В проспективном рандомизированном исследовании не было выявлено снижения риска развития варикозного расширения вен нижних конечностей у женщин, носивших компрессионные трикотаж с давлением 18 - 32 мм. рт. ст. во время беременности [131]. В то же время, было отмечено

статистически значимое снижение частоты развития патологического рефлюкса по большим подкожным венам, а также улучшение венозной симптоматики. Необходимы дальнейшие исследования применения эластической компрессии у беременных женщин.

- Рекомендуется рассмотреть применение эластичного компрессионного трикотажа с давлением у лодыжки 10 - 30 мм рт. ст. с целью профилактики бессимптомных ТГВ, ТПВ и отеков при длительных перелетах (продолжительность перелета свыше 5 часов) [132].

УДД 1 УУР А

3.2. Фармакотерапия

3.2.1. Общие положения

В систематических обзорах и клинических исследованиях по фармакотерапии ХЗВ изучен широкий круг лекарственных средств, часть из которых не зарегистрирована в Российской Федерации (РФ). В настоящих рекомендациях рассматриваются только препараты, имеющие регистрацию в РФ и представленные в Государственном реестре лекарственных средств (ГРЛС) [133].

В фармакотерапии ХЗВ применяются препараты, относящиеся к различным группам АТХ. Объединяет эти препараты доказанная эффективность в достижении целей фармакотерапии (см. пункт 3.2.1.2 "Цели фармакотерапии при ХЗВ"). В таблице 4 приведено соответствие принятых в научных публикациях непатентованных наименований препаратов (групп препаратов) для терапии ХЗВ международным непатентованным наименованиям и группам по анатомо-терапевтической химической классификации (АТХ). Для удобства эти препараты в целом далее по тексту именуются как флеботропные лекарственные средства (ФЛС).

Таблица 4. Соответствие принятых в научных публикациях наименований препаратов (групп препаратов) международным непатентованным наименованиям и группам по анатомо-терапевтической химической классификации (АТХ).

Международное непатентованное или группировочное или химическое наименование	Код препарата в АТХ ^a	Группа в АТХ	Непатентованное наименование препарата (группы препаратов) в систематических обзорах и клинических исследованиях
Кальция добезилат	C05BX01	C05 Ангиопротекторы C05B Препараты для лечения варикозного расширения вен	Кальция добезилат
	Кальция добезилат	C05BX Прочие веносклерозирующие препараты	
Сулодексид	B01AB11	B01 Антитромботические средства	Сулодексид
	Сулодексид	B01A Антитромботические средства	

		В01АВ Группа гепарина	
Диосмин	C05CA03 Диосмин		Диосмин, гидросмин
Очищенная микронизированная флавоноидная фракция (диосмин+флавоноиды в пересчете на гесперидин)	C05CA53 Диосмин, в комбинации с другими препаратами	C05 Ангиопротекторы	Микронизированная очищенная флавоноидная фракция (МОФФ, МРФФ)
Гесперидин + Диосмин ^b		C05C Препараты, снижающие проницаемость капилляров	
Отсутствует	C05CA51 Рутозид в комбинации с другими препаратами	C05CA Биофлавоноиды	Рутозид; гидроксиэтилрутозид.
Гептаминол + Гинкго двулопастного листьев экстракт + Троксерутин	C05CA54 Троксерутин, в комбинации с другими препаратами		Рутозид; троксерутин.
Винограда красного листьев экстракт (БАД)	-		Экстракт листьев красного винограда AS 195
Конского каштана обыкновенного семян экстракт	C05CX Прочие препараты, снижающие проницаемость капилляров		Экстракт семян конского каштана

^aАТХ - анатомо-терапевтическая химическая классификация.

^bК препаратам с МНН "Гесперидин+Диосмин", входящим в группу АТХ "C05CA53 Диосмин, в комбинации с другими препаратами", могут относиться препараты как с микронизированным, так и с немикронизированным диосмином.

- Уменьшение выраженности или устранение субъективных симптомов ХЗВ;
- Профилактика развития и уменьшение выраженности венозных отеков;
- Уменьшение проявлений липодерматосклероза;
- Ускорение заживления трофических язв;
- Профилактика и лечение нежелательных (побочных) явлений после инвазивного лечения по поводу

варикозного расширения вен;

- Повышение качества жизни за счет уменьшения выраженности или устранения субъективных симптомов ХЗВ и объективных проявлений ХВН.

- Пероральные флеботропные препараты рекомендуются как безопасные средства устранения симптомов ХЗВ [134].

УДД 1 УУР А

Комментарий. Имеющиеся данные позволяют судить о безопасности веноактивных препаратов только в короткие сроки наблюдения. Безопасность в средние и отдаленные сроки наблюдения на основании имеющихся данных оценена быть не может [134]. Флеботропные препараты повышают риск развития нетяжелых неблагоприятных эффектов в сравнении с плацебо. Доказательства умеренного качества свидетельствуют, что группа флеботропных средств повышает риск развития нетяжелых неблагоприятных эффектов в сравнении с плацебо (ОР 1,21 95% ДИ 1,05 - 1,41). Наиболее частыми побочными эффектами являются желудочно-кишечные расстройства [134]. Неблагоприятные явления чаще ассоциированы с приемом рутозидов (АТХ: рутозид в комбинации с другими препаратами) и добезилата кальция. Некоторые побочные эффекты могут выпадать из анализа данных в систематических обзорах ввиду короткого периода наблюдения и малого количества пациентов во включаемых исследованиях. В частности, в одном исследовании случай-контроль потенциальный риск развития агранулоцитоза, ассоциированный с приемом добезилата кальция, оценен 39,55 (95% ДИ, 17,96 - 77,49) при частоте в 1,21 случай на 10 000 пациенто-лет [135]. В другом исследовании ОР риск агранулоцитоза при приеме добезилата кальция составил 77,84 (95% ДИ, 4,50 - 1346,2) [136]. В систематическом обзоре с метаанализом данных применения сулодексида при ХЗВ риск нежелательных явлений (НЯ) не отличался между сулодексидом и плацебо (ОР 1,31, 95% ДИ 0,74 - 2,32; 270 участников). Общий риск НЯ при приеме сулодексида был низким: 3% (95% ДИ 1 - 4%) по оценке 3656 участников.

3.2.2. Эффективность пероральных флеботропных средств в отношении симптомов ХЗВ

Не следует экстраполировать эффективность одного препарата, продемонстрированную в РКИ, на другие препараты такого же состава или схожие, поскольку формальные регистрационные документы, получаемые производителями дженериковых или сходных средств, не основаны на данных исследований о клинической эффективности этих препаратов. При отсутствии результатов РКИ об эффективности того или иного препарата следует тщательно анализировать результаты исследований с меньшим уровнем доказательности, придерживаясь того же принципа недопустимости экстраполяции.

- Для фармакологического уменьшения выраженности венозных симптомов у пациентов с ХЗВ рекомендуется применение препаратов: гесперидин+диосмин, диосмин, кальция добезилат, МОФФ, рутозиды, сулодексид, экстракт листьев красного винограда, экстракт семян конского каштана [134].

УДД 1 УУР А

Комментарий 1. По данным Кохрейновского систематического обзора от 2020 года ФЛС обладают ограниченной активностью в отношении некоторых венозных симптомов и венозного отека [134]. В данном обзоре эффективность ФЛС оценена в отношении только 7 симптомов (боль, судороги, синдром беспокойных ног, зуд, тяжесть, ощущение отека, парестезии (ощущение покалывания, ощущение жжения), препараты, содержащие диосмин (гесперидин+диосмин, диосмин, МОФФ) не разделены по составу и структурным формам и описаны в группе препаратов, содержащих диосмина/гидросмина. Данные этого обзора по эффективности препаратов, содержащих диосмин (включая МОФФ) в отношении парестезий и ощущения жара/жжения (эффективность не установлена) не согласуются с данными более раннего систематического обзора РКИ по эффективности в отношении указанных симптомов МОФФ (эффективность установлена) [137].

Комментарий 2. Очищенная микронизированная флавоноидная фракция (диосмин+флавоноиды в

пересчете на гесперидин) (МОФФ). По данным систематического обзора плацебо-контролируемых РКИ с двойным ослеплением 2018 г., а также систематического обзора 2017 г. по применению МОФФ у пациентов с ХЗВ, показана эффективность данного препарата в отношении: боли в ногах, тяжести, ощущения отека, судорог, парестезий и функционального дискомфорта [137, 138]. В проспективном международном многоцентровом несравнительном исследовании RELIEF показана эффективность МОФФ в отношении боли, ощущении отека, судорог, а так же в улучшении качества жизни по веноспецифическому опроснику CIVIQ [139].

Комментарий 3. Эффективность сулодексида в отношении венозных симптомов обобщена в систематическом обзоре с метаанализом данных сравнительных и несравнительных исследований [140]. Установлена эффективность сулодексида в уменьшении боли, судорог, чувства тяжести, отеков. В проспективном многоцентровом несравнительном наблюдательном исследовании ALLEGRO показана эффективность сулодексида в отношении 11 венозных симптомов [141 - 143].

Комментарий 4. Систематический обзор с метаанализом исследований по применению стандартизованного экстракта листьев красного винограда (AS 195) показал эффективность последнего в уменьшении ряда венозных симптомов: тяжесть, утомляемость, парестезии и боли [144].

Комментарий 5. В Кохрейновском систематическом обзоре с метаанализом показана эффективность экстракта семян конского каштана в отношении венозной боли и зуда [145].

Сводные данные по эффективности ФЛС в отношении различных симптомов представлены в таблице 5.

Таблица 5. Сводная таблица возможной эффективности различных ФЛС по отдельным симптомам

Препарат	Боль	Тяжесть	Ощущение отека	Беспокойные ноги	Парестезии	Судороги	Зуд	Жжение/жар	Утомляемость	Пulsация	Стеснение
Диосмин <*> (включая МОФФ)	УДД1 УУР В <***>	УДД1 УУР В	УДД1 УУР В			УДД1 УУР В					
МОФФ	УДД1 УУР А <***>	УДД1 УУР А		УДД1 УУР А	УДД1 УУР А		УДД1 УУР А	УДД1 УУР А			
Кальция добезилат	УДД1 УУР В		УДД1 УУР В	УДД1 УУР В		УДД1 УУР В					
Рутозиды	УДД1 УУР В	УДД1 УУР В	УДД1 УУР В	УДД1 УУР В	УДД1 УУР В	УДД1 УУР В	УДД1 УУР				
Сулодексид	УДД1 УУР В	УДД1 УУР В	УДД4 УУР С <****>	УДД4 УУР С	УДД4 УУР С	УДД1 УУР В	УДД4 УУР С	УДД4 УУР С	УДД4 УУР С	УДД4 УУР С	УДД4 УУР С
Экстракт листьев красного винограда (БАД)	УДД1 УУР В	УДД1 УУР В			УДД1 УУР В				УДД1 УУР В		
Экстракт семян конского каштана	УДД1 УУР В						УДД1 УУР В				

Примечания:

УДД 1 УУР А - исследования высокого или умеренного методологического качества (например, систематический обзор с метаанализом РКИ), выводы согласованы [137];

УДД 1 УУР В - систематический обзор с метаанализом, но не все исследования имеют высокое или удовлетворительное методологическое качество (например, систематический обзор с метаанализом исследований различного дизайна, в том числе без группы контроля), или выводы не согласованы [134, 140];

УДД 4 УУР С - несравнительные исследования [141 - 143].

- Не рекомендуется применение ФЛС у пациентов с бессимптомным течением ХЗВ без венозной недостаточности [74, 75, 134]

УДД 1 УУР А

Комментарий. При наличии ХВН применение ФЛС может быть направлено не на устранение симптомов, а на проявления ХВН (венозный отек, липодерматосклероз, венозная язва).

- Для фармакологического уменьшения венозных отеков у пациентов с ХЗВ рекомендуется применение препаратов на основе диосмина, рутозидов (АТХ: рутозид в комбинации с другими препаратами), сулодексида и экстракта листьев красного винограда (БАД) [134].

УДД 1 УУР А

Комментарий 1. Эффективность ФЛС в отношении венозного отека в Кохрейновском обзоре 2020 года исследована по трем показателям: отек (дихотомическая переменная), окружность щиколотки, объем голени [134]. Непротиворечивые по трем указанным параметрам данные получены только в отношении препаратов на основе диосмина. По добезилату кальция и рутозидам (АТХ: рутозид в комбинации с другими препаратами) данные противоречивы. Эффективность экстракта листьев красного винограда (БАД) в данном обзоре не изучалась.

Комментарий 2. Эффективность в отношении венозных отеков МОФФ, диосмина и рутозидов (АТХ: рутозид в комбинации с другими препаратами) была показана в систематическом обзоре с метаанализом от 2012 г. [146]. Для МОФФ дополнительные данные об эффективности в отношении венозного отека получены в проспективном международном многоцентровом несравнительном исследовании RELIEF (оценка проводилась по длине окружности щиколотки) [139]. Эффективность в отношении отека экстракта семян конского каштана показана в Кохрейновском систематическом обзоре с метаанализом 2012 г. (оценка по уменьшению объема голени, длины окружности голени и щиколотки) [145]. Эффективность в отношении отека сулодексида показана в систематическом обзоре с метаанализом 2020 года [140], а также в проспективном многоцентровом несравнительном наблюдательном исследовании ALLEGRO [141 - 143]. Эффективность в отношении отека стандартизованного экстракта листьев красного винограда (AS 195) (БАД) показана в систематическом обзоре с метаанализом 2020 г. (оценка по уменьшению объема голени, длины окружности голени и щиколотки) [144].

Для фармакологического ускорения заживления венозных трофических язв у пациентов с ХЗВ рекомендуется применение МОФФ (АТХ: очищенная микронизированная флавоноидная фракция (диосмин + флавоноиды в пересчете на гесперидин) или #сулодексида (250 - 500 ЛЕ 2 раза в день) в дополнение к компрессионной терапии [147, 148] [141 - 143].

УДД 4 УУР С

Комментарий. По данным метаанализа исследований применения МОФФ у пациентов с ХЗВ С6 по СЕАР, через 6 месяцев терапии вероятность заживления язвы была на 32% выше у пациентов, получавших

дополнительно МОФФ, чем у тех, кто получал только общепринятое лечение (снижение относительного риска СОР = 32%; 95% ДИ 3% - 70% [147]. Эта разница становилась значимой уже через 2 месяца терапии (СОР = 44%; 95% ДИ 7% - 94%). Применение МОФФ было ассоциировано с сокращением времени заживления язвы (16 недель против 21 недели; $p = 0,0034$). В Кохрейновском систематическом обзоре 2016 года на основании метаанализа данных 4 РКИ показано увеличение частоты заживления венозных язв при добавлении к местной терапии сулодексида ОР 1,66; 95% ДИ 1,30 - 2.12) [148]. В Кохрейновском обзоре от 2020 г. проведен анализ публикаций по эффективности в лечении венозных язв кальция добезилата, диосмина, рутозидов. Подтверждения эффективности указанных препаратов не получено. Исследования по сулодексиду в указанный обзор не включались. В рекомендациях зарубежных профессиональных сообществ на протяжении ряда лет предлагается использовать МОФФ и сулодексид в лечении длительно незаживающих или больших венозных язв в дополнение к компрессионной терапии [75, 149].

- Для фармакологического уменьшения выраженности трофических нарушений у пациентов с ХЗВ рекомендуется применение препаратов на основе диосмина (Гесперидин+Диосмин и Очищенная микронизированная флавоноидная фракция (диосмин+флавоноиды в пересчете на гесперидин)), сулодексида [134].

УДД 1 УУР А

Комментарий. Эффективность препаратов, содержащих диосмин, в отношении выраженности трофических расстройств показана в Кохрейновском обзоре 2020 г, качество доказательств оценивается как "умеренное" [134]. Эти данные подтверждаются дополнительным анализом чувствительности с исключением исследований с использованием компрессии. Систематический обзор с метаанализом по влиянию сулодексида на некоторые симптомы и проявления ХЗВ доказывает его эффективность в отношении нарушения окраски кожи в зоне трофических расстройств [140]. В проспективном многоцентровом несравнительном наблюдательном исследовании ALLEGRO показана эффективность сулодексида в отношении объективных проявлений ХВН (отек, индурация, гиперпигментация) [141 - 143].

- Рекомендуется периоперационное применение МОФФ с целью уменьшения кровоизлияний, послеоперационной боли и венозных симптомов у пациентов с ХЗВ [150].

УДД 3 УУР С

Комментарий. Вошедшие в обзор и метаанализ исследования относились к разным вмешательствам ("открытая" хирургия варикозной болезни (перевязка и обнажение варикозных вен), эндовенозная термооблитерация (ЭВЛО и РЧО), склерооблитерация), имели значительные различия по дизайну, проводились без ослепления. В четырех из пяти исследований продемонстрирована эффективность по указанным признакам, в одном эффективность не показана. Во всех исследованиях использован МОФФ, в одном исследовании дополнительно использовался сулодексид. Результаты приведенных исследований требуют подтверждения в крупных и более методологически РКИ.

- Рекомендуется рассмотреть целесообразность применения #сулодексида (250 - 500 ЛЕ 2 раза в день) с целью снижения выраженности гиперпигментаций при проведении склерооблитерации телеангиэктазов и ретикулярных вен (удалении телеангиоэктазий) [151] [141 - 143].

УДД 4 УУР С

Комментарий. Целесообразность применения ФЛС с целью снижения выраженности гиперпигментаций при проведении склеротерапии вен малого калибра с косметической целью в значительной степени зависит от предпочтительных для пациента сроков начала и проведения склерооблитерации, стоимости перипроцедурального курса лекарственной терапии. Применение ФЛС не влияет на конечный результат склероблитерации вен малого калибра с косметической целью.

3.2.3. Применение флеботропных лекарственных средств у беременных женщин и при лактации

- Применение ФЛС во время беременности с целью ослабления веноспецифических симптомов рекомендуется только в случае информирования беременной об отсутствии высококачественных свидетельств эффективности и безопасности данных препаратов и при неэффективности нефармакологических средств устранения венозных симптомов [130].

УДД 2 УУР А

Комментарий 1. Эффективность различных воздействий с целью устранения веноспецифических симптомов и отеков, ассоциированных с наличием варикозно измененных вен, у беременных изучена в Кохрейновском систематическом обзоре от 2015 г. По заключению авторов, на основании всего одного исследования получены доказательства умеренного качества об эффективности рутозидов в отношении симптомов ХЗВ [130]. Следует учитывать, что в систематических обзорах безопасность ФЛС может быть оценена только на коротких сроках наблюдения и на ограниченных по численности группах. Наиболее качественные данные по безопасности применения ФЛС во время беременности на сегодняшний день представлены в ретроспективном исследовании от Lacroix I. с соавт. [152]. Это исследование охватило применение большого числа препаратов, но наибольшую долю составили препараты с гесперидином и диосмином. Исследуемая группа составила 8998 беременных с назначением ФЛС, 1200 случаев - назначение ФЛС в период органогенеза, контрольная группа 27963 беременных без назначения ФЛС. Не выявлены неблагоприятные эффекты приема венотоников при беременности.

Комментарий 2. В инструкциях производителей различных ФЛС их применение во время беременности не рекомендуется, ограничивается либо допускается с формулировкой необходимости оценки ожидаемой пользы для матери и потенциального риска для плода. Вместе с тем такая оценка невозможна ввиду отсутствия качественной информации о рисках для плода и симптоматической направленности терапии. Перед назначением конкретного препарата следует уточнить возможность его применения во время беременности в актуальной инструкции к препарату, размещенной на сайте ГРЛС [133].

- Не рекомендуется назначать ФЛС в период грудного вскармливания [77].

УДД 5 УУР С

3.2.4. Режим приема и дозирования флеботропных лекарственных средств

- Рекомендуется назначать указанные производителем дозы флеботропных лекарственных препаратов и придерживаться рекомендуемой производителем продолжительности лечения [77].

УДД 5 УУР С

Комментарий. Превышение стандартных суточных доз не всегда повышает клинический эффект, но увеличивает частоту нежелательных побочных реакций. Вместе с тем ряд исследований свидетельствует, что в отдельных клинических ситуациях увеличение дозы флеботропного лекарственного препарата может повышать его терапевтическую эффективность. Доза и режим назначения веноактивного препарата могут быть изменены после документального обоснования и получения информированного согласия у пациента.

- Рекомендуется рассмотреть целесообразность продленного (вплоть до ликвидации или уменьшения проявлений ХВН) назначения ФЛС пациентам с проявлениями хронической венозной недостаточности (класс С3 - С6 по CEAP) [153]

УДД 4 УУР С

- Рекомендуется назначать флеботропные лекарственные средства в виде монотерапии, поскольку одновременный прием двух и более лекарственных препаратов, не усиливает терапевтический эффект, но увеличивает вероятность развития нежелательных побочных реакций [77].

УДД 5 УУР С

3.2.5. Местные лекарственные формы в лечении ХЗВ

- Местные формы, содержащие биофлавоноиды (АТХ: C05BA53), рекомендуется использовать у пациентов с наличием ХЗВ с целью быстрого купирования веноспецифичных симптомов [134] [154].

УДД 1 УУР В

Комментарий 1. На сегодняшний день отсутствуют качественные плацебо-контролируемые РКИ по применению местных форм ФЛС. Авторы Кохрейновского систематического обзора по эффективности и безопасности ФЛС от 2020 г. не нашли исследований с местными средствами, соответствующих критериям включения в анализ [134] Следует учитывать, что, возможно, терапевтический эффект местных лекарственных препаратов связан с испарением летучих компонентов (локальная гипотермия) и массажем во время нанесения и втирания препарата.

Комментарий 2. На сегодняшний день нет данных для определения предпочтений по качественному и количественному составу местно применяемых препаратов.

- Не рекомендуется местное применение ФЛС у пациентов с бессимптомным течением ХЗВ [134] [154].

УДД 1 УУР В

Комментарий. На сегодняшний день целью местного применения ФЛС, является купирование веноспецифических симптомов. Поэтому, в отсутствие таких симптомов применение местных форм лекарственных средств, содержащих ФЛС, не рекомендуется.

3.3. Флебосклерозирующее лечение

Задачей склеротерапии является значительное повреждение эндотелия и субэндотелиальных структур, что приводит к образованию в просвете вены специфического сгустка крови, прекращению кровотока по ней и, в последующем, превращению вены в фиброзный тяж. Целью склеротерапии является не достижение тромбоза вены, который может реканализоваться, а фиброз (склероз) вены. В таком случае результат склеротерапии эквивалентен хирургическому лечению.

3.3.1. Показания к склеротерапии

- Выполнение склеротерапии рекомендуется для устранения варикозно измененных вен у пациентов с ХЗВ [155].

УДД 2 УУР А

Комментарий. При сравнении с плацебо внутривенные инъекции полидоканола позволяют эффективно устранять варикозные вены на нижних конечностях [155]. Между тем, у пациентов без стволового рефлюкса при устранении варикозного синдрома одни исследования демонстрируют преимущества склеротерапии перед открытым хирургическим вмешательством в отношении клинических исходов [156], в то время как другие показывают более высокую частоту возникновения рецидивов в отдаленном периоде после склеротерапии [157].

- Склеротерапия рекомендуется для устранения несостоятельных перфорантных вен, служащих источником рефлюкса, у пациентов с ХЗВ [158, 159].

УДД 4 УУР С

- Выполнение склеротерапии рекомендуется для устранения резидуальных варикозных вен после ранее выполненного вмешательства у пациентов с ХЗВ [160, 161].

УДД 2 УУР В

- Выполнение склеротерапии рекомендуется для устранения рецидива варикозных вен после ранее выполненного вмешательства у пациентов с ХЗВ [162 - 164].

УДД 4 УУР С

- Выполнение склеротерапии рекомендуется для устранения варикозных вен с рефлюксом из вен малого таза у пациентов с ХЗВ [165, 166].

УДД 4 УУР С

Комментарий. При наличии варикозного расширения вен, имеющего источником рефлюкс из вен таза, проведение склеротерапии возможно как изолированно, так и в сочетании с устранением рефлюкса в яичниковых венах и в системе БПВ [165, 166].

- Выполнение склеротерапии рекомендуется пациентам с венозными ТЯ как при невозможности, нецелесообразности и при наличии противопоказаний к открытым и эндовазальным методам, в том числе у пациентов с тяжелой сопутствующей патологией, так и для ускорения заживления ТЯ при подготовке к хирургическому вмешательству [167 - 169] [77].

УДД 5 УУР С

3.3.2. Противопоказания к склеротерапии

- Не рекомендуется использовать жидкую или пенную склеротерапию (абсолютные противопоказания) при наличии известной аллергии на склерозант, при остром тромбозе глубоких вен и/или тромбоэмболии легочной артерии, при наличии локального инфекционного процесса в зоне предполагаемой инъекции или генерализованной инфекции, при длительном постельном режиме или иммобилизации [170].

УДД 5 УУР С

- Не рекомендуется использовать пенную склеротерапию (абсолютное противопоказание) при наличии инструментально подтвержденного сброса крови справа-налево (открытое овальное окно) [170].

УДД 5 УУР С

- Не рекомендуется рутинно использовать жидкую или пенную склеротерапию при беременности, лактации, при тяжелых формах облитерирующих заболеваний артерий нижних конечностей, при наличии декомпенсированной хронической патологии, при наличии высокого индивидуального риска ВТЭО (эпизоды ВТЭО в анамнезе, известная наследственная тромбофилия, активный рак, подтвержденное состояние гиперкоагуляции), при остром тромбозе подкожных вен [170].

УДД 5 УУР С

Комментарий. В указанных ситуациях применение склерооблитерации возможно в том случае, если проведена оценка баланса индивидуальной пользы лечения и рисков, с ним связанных, при этом ожидаемая индивидуальная польза значительно превышает индивидуальный риск.

3.3.3. Методы склеротерапии

- С целью проведения склеротерапии рекомендуется использовать препараты из группы веносклерозирующих препаратов (лауромакрогол-400 (АТХ: С05ВВ02, Полидоканол), натрия тетрадецилсульфат) у пациентов с ХЗВ [171].

УДД 1 УУР А

Комментарий. Натрия тетрадецилсульфат и лауромакрогол-400 (АТХ: С05ВВ02, Полидоканол), как в виде раствора, так и пены, обладают сходной эффективностью и переносимостью. Не было отмечено различий между двумя препаратами в отношении достижения исчезновения сосудов или побочных явлений [171]. В отдельных исследованиях была показана меньшая частота возникновения кожных реакций (в том числе, некрозов) на фоне использования полидоканола по сравнению с натрия тетрадецилсульфатом при устранении вен мелкого калибра [172, 173].

- Веносклерозирующие препараты для проведения склеротерапии рекомендуется использовать в виде раствора или пены у пациентов с ХЗВ [171].

УДД 1 УУР А

Комментарий. Проведенные метаанализы не демонстрируют достоверных различий между склеротерапией варикозных вен с применением жидкой и пенной формы веносклерозирующих препаратов [171], однако, отдельные работы выявляют преимущества пенной над жидкой формой лауромакрогола-400 (АТХ: С05ВВ02, Полидоканол) при склеротерапии варикозно расширенных притоков [174] и ствола БПВ [175 - 177].

- После выполнения склеротерапии рекомендуется использование медицинского компрессионного трикотажа или компрессионного биндажа у пациентов с ХЗВ [124, 129, 178].

УДД 2 УУР С

- Рекомендуется использовать жидкую форму веносклерозирующих препаратов в концентрации, соответствующей диаметру сосуда, согласно инструкции производителя для проведения склеротерапии у пациентов с ХЗВ [170].

УДД 5 УУР С

Комментарий. Рекомендуемые производителем концентрации и объемы препарата являются ориентировочными и могут изменяться в соответствии с клинической ситуацией и опытом клинициста [170].

- Рекомендуется использовать ультразвуковое наведение во время пункции вены и в процессе введения веносклерозирующих препаратов (ЭХО-контролируемая склеротерапия) для проведения склеротерапии у пациентов с непальпируемыми и невизуализируемыми в горизонтальном положении пациента варикозными венами [170, 179, 180].

УДД 2 УУР А

Комментарий. При наличии явно определяемых визуально и при пальпации варикозных вен введение склерозанта допустимо без ультразвукового контроля [170, 180].

- Пенную форму веносклерозирующих препаратов рекомендуется готовить по методике Tessari (с помощью двух шприцев, соединенных через трехходовый кран путем смешивания раствора склерозанта и атмосферного воздуха в соотношении 1 к 4 или 1 к 5 или смеси кислорода и углекислого газа в тех же соотношениях для проведения склеротерапии у пациентов с ХЗВ [181].

УДД 4 УУР С

Комментарий. Использование нестерильного атмосферного воздуха не несет угрозы бактериальной контаминации пенной формы веносклерозирующих препаратов, что определяет отсутствие необходимости в использовании стерильных воздушных смесей [182, 183]. Одни исследования показали, что введение больших объемов пены (более 10 мл), приготовленной на основе смеси углекислого газа и кислорода,

ассоциируется с меньшим числом осложнений [184, 185], в то время как другие работы не продемонстрировали уменьшения частоты неврологических нарушений при использовании меньших объемов пены (до 10 мл) [186, 187].

- При введении пенной формы веносклерозирующих препаратов рекомендуется использовать иглы размером не менее 25G для проведения склеротерапии у пациентов с ХЗВ [170].

УДД 5 УУР С

Комментарий. При использовании иглы меньшего диаметра наблюдается разрушение микропузырьков пены при прохождении через ее просвет, что снижает активность склерозирующего агента [170, 188].

- Введение пенной формы веносклерозирующих препаратов рекомендуется осуществлять в течение минимально короткого срока от момента ее приготовления при проведении склеротерапии у пациентов с ХЗВ [170].

УДД 5 УУР С

- В течение одного сеанса рекомендуется вводить не более 10 мл пенной формы веносклерозирующего препарата [170].

УДД 5 УУР С

Комментарий. На сегодняшний день отсутствуют объективные свидетельства, позволяющие установить максимально допустимый и безопасный для однократного введения объем пенной формы веносклерозирующего препарата. В то же время, существуют данные, позволяющие связать объем вводимой пены с частотой возникновения серьезных неврологических нарушений [189]. Таким образом, объем 10 мл был принят международными и российскими экспертами в качестве максимального количества пенной формы склерозанта, обеспечивающего безопасное введение за один сеанс.

3.3.4. Побочные реакции и осложнения склеротерапии

- Во избежание возникновения кожных некрозов рекомендуется избегать введения больших объемов веносклерозирующих препаратов под избыточным давлением при проведении склеротерапии у пациентов с ХЗВ [170].

УДД 5 УУР С

- С целью уменьшения риска возникновения стойкой гиперпигментации рекомендуется применение компрессионного трикотажа при проведении склеротерапии у пациентов с ХЗВ [190 - 192].

УДД 3 УУР В

- С целью уменьшения риска возникновения стойкой гиперпигментации рекомендуется рассмотреть возможность удаления сгустков крови из просвета вены [190 - 192]

УУД 2 УУР А

Комментарий. Предполагается, что удаление сгустков крови из склерозированной вены путем аспирации через толстую иглу или путем выдавливания через микропроколы в срок от 1 до 3 недель позволяет снизить выраженность гиперпигментации после склеротерапии. В то же время, только в одном исследовании этот вопрос был предметом изучения, при этом различия продемонстрированы не были, однако удаление сгустков приводило к более быстрому разрешению боли и воспаления, но только для сосудов диаметром 1 - 3 мм [190].

- Рекомендуется рассмотреть целесообразность применения #сулодексида (250 - 500 ЛЕ 2 раза в день) с целью снижения выраженности гиперпигментаций при проведении склерооблитерации телеангиэктазов и ретикулярных вен [151] [141 - 143].

УДД 4 УУР С

Комментарий. Целесообразность применения ФЛС с целью снижения выраженности гиперпигментаций при проведении склеротерапии вен малого калибра с косметической целью в значительной степени зависит от предпочтительных для пациента сроков начала и проведения склерооблитерации, стоимости перипроцедурального курса лекарственной терапии. Применение ФЛС не влияет на конечный результат склерооблитерации вен малого калибра с косметической целью.

- Не рекомендуется рутинное обследование пациентов на предмет наличия открытого овального окна (ЭХО-кардиография) перед выполнением пенной склеротерапии у пациентов с ХЗВ [170].

УДД 5 УУР С

Комментарий. До 30% общей популяции имеет открытое овальное окно, которое обеспечивает возможность проникновения пузырьков воздуха в систему церебральных артерий [193]. Эта цифра существенно превышает частоту возникновения неврологических нарушений при выполнении пенной склеротерапии. Более того, на сегодняшний день убедительно доказана лишь взаимосвязь открытого овального окна и ишемического инсульта, но не прочих неврологических реакций, а также, отмечается отсутствие прямой связи между обнаружением пены в левых отделах сердца и сосудах головного мозга и частотой развития неврологических симптомов [194]. Таким образом, тотальный скрининг всех пациентов перед проведением склеротерапии считается нецелесообразным.

- Пациентам с наличием анамнестических указаний на возникновение неврологических реакций при ранее выполненной склеротерапии рекомендуется проводить склеротерапию лишь в том случае, если индивидуальная польза значительно превышает риск, отдавать предпочтение склеротерапии жидкой формой веносклерозирующего препарата, избегать введения больших объемов веносклерозирующих препаратов, избегать активизации и натуживания сразу после выполнения инъекции [170].

УДД 5 УУР С

- Не рекомендуется рутинное обследование пациентов на предмет наследственной тромбофилии перед выполнением пенной склеротерапии [170].

УДД 5 УУР С

- Пациентам с высоким индивидуальным риском ВТЭО (наличие эпизодов ВТЭО в анамнезе, верифицированная наследственная тромбофилия) рекомендуется проводить склеротерапию лишь в том случае, если индивидуальная польза значительно превышает риск, проводить фармакопрофилактику в соответствии с актуальными рекомендациями, использовать эластичную компрессию, избегать введения больших объемов веносклерозирующего препарата, проводить максимально раннюю активизацию после выполнения инъекции [170].

УДД 5 УУР С

3.4. Хирургическое лечение

3.4.1. Цели хирургического лечения, показания к хирургическому лечению варикозной болезни

Цели хирургического лечения пациентов с варикозным расширением вен нижних конечностей:

- Устранение косметического дефекта, вызванного наличием варикозно расширенных вен;

- Уменьшение выраженности или устранение субъективных симптомов ХЗВ;
- Профилактика прогрессирования варикозной трансформации подкожных вен;
- Профилактика кровотечения из варикозно расширенных вен;
- Профилактика варикотромбофлебита;
-
- Профилактика развития и уменьшение выраженности венозных отеков;
- Профилактика развития и прогрессирования хронической венозной недостаточности (венозный отек, гиперпигментация, липодерматосклероз)
- Уменьшение проявлений липодерматосклероза;
- Ускорение заживления и профилактика рецидива венозных трофических язв;
- Повышение качества жизни за счет устранения или уменьшения косметического дефекта, обусловленного наличием варикозно расширенных вен, уменьшения выраженности или устранения субъективных симптомов ХЗВ и объективных проявлений ХВН.

Задачами хирургического лечения являются:

- устранение патологического вертикального и/или горизонтального рефлюкса;
- устранение варикозно измененных подкожных вены.

Вмешательство по поводу варикозного расширения вен может включать устранение патологического вертикального или горизонтального рефлюкса и устранение варикозно расширенных вен. Ни один из перечисленных элементов не является обязательным (например, возможно изолированное удаление варикозно расширенных вен или, напротив, изолированная термооблитерация магистральных подкожных вен без вмешательства на притоках). Для решения схожих технических задач могут быть использованы различные технологии (например, для устранения патологического рефлюкса по БПВ может быть применено ее удаление, термооблитерация, склерооблитерация или облитерация с помощью НТНТ).

Хирургическое вмешательство в большинстве случаев сочетает несколько методов, выполняемых одновременно или поэтапно. Использование различных комбинаций методов должно быть обосновано особенностями и выраженностью патологических изменений в венозной системе.

- Пациентам с варикозным расширением вен нижних конечностей (ХЗВ С2 - С6) рекомендуется хирургическое лечение с целью устранения косметического дефекта, вызванного наличием варикозно расширенных вен; уменьшения выраженности или устранения субъективных симптомов ХЗВ; профилактики прогрессирования варикозной трансформации подкожных вен; профилактики кровотечения из варикозно расширенных вен; профилактики варикотромбофлебита; профилактики развития и уменьшения выраженности венозных отеков; профилактики развития и прогрессирования хронической венозной недостаточности (венозный отек, гиперпигментация, липодерматосклероз), уменьшения проявлений липодерматосклероза; ускорения заживления и профилактики рецидива венозных трофических язв; улучшения качества жизни за счет устранения или уменьшения косметического дефекта, обусловленного наличием варикозно расширенных вен, уменьшения выраженности или устранения субъективных симптомов ХЗВ и объективных проявлений ХВН [195 - 197].

УДД 2 УУР В

Комментарий. Хирургическое лечение показало лучшие результаты в отношении регресса симптомов ХЗВ, косметического эффекта, удовлетворенности и качества жизни пациентов по сравнению с

консервативным лечением [195 - 197].

- Не рекомендуется хирургическое лечение при наличии рефлюкса по стволам БПВ, МПВ, ПДПВ, по перфорантным венам при отсутствии варикозной трансформации их притоков [77].

УДД 5 УУР С

Комментарий. В редких случаях рефлюкс по указанным венам может признаваться клинически значимым и являться основанием для хирургического вмешательства в отсутствие варикозного изменения притоков (например, появление в бассейне несостоятельной вены других признаков ХЗВ: телеангиэктазов и/или РВ).

- Рекомендуется у пациента с варикозной болезнью на обеих нижних конечностях проводить хирургическое лечение на одной или сразу на двух конечностях, в зависимости от баланса пользы и рисков, пожеланий пациента и наличия технических и организационных условий в лечебном учреждении [198, 199]

УДД 3 УУР В

Комментарий. Проведение вмешательства сразу на двух конечностях не повышает риск развития осложнений и не усиливает существенно послеоперационный дискомфорт

3.4.2. Профилактика ВТЭО в хирургии вен

- Рекомендуется оценка рисков развития венозных тромбоэмболических осложнений перед проведением хирургического лечения любого типа [75, 200, 201].

УДД 5 УУР С

Комментарий. В систематическом обзоре публикаций по термооблитерации указано на отсутствие сообщений о фатальных осложнениях, а частота тяжелых ВТЭО не превышала 1% [202]. По данным крупного ретроспективного исследования частота ВТЭО после комбинированной флебэктомии и эндовенозных методов составляет 0,15 - 0,35% в первые 30 дней, 0,26 - 0,50% - в течение 90 дней и 0,46 - 0,58% в течение одного года. Частота ВТЭО после склерооблитерации ниже, чем после открытой хирургии или термооблитерации в первые 30 дней, достоверных различий между методами по частоте ВТЭО на других сроках не найдено [203]. По результатам анализа базы данных MAUDE (Manufacturer and User Facility Device Experience) - добровольно пополняемой базы осложнений, связанных с применением медицинских устройств - после термооблитерации частота ТГВ составляет 1 случай на 2500 вмешательств, ТЭЛА - 1 на 10000, смерти от ВТЭО - 1 на 50000, зарегистрировано 7 случаев фатальной периоперационной ТЭЛА [204]. Частота ВТЭО после комбинированной флебэктомии достигает 5,3% [205], а в одном поперечном исследовании она составила 18,3% [206]. Вместе с тем эти данные не отражают клиническую значимость выявляемых осложнений и потребность в тромбопрофилактике. Следует учитывать, что ВТЭО может развиваться отсроченно, описаны случаи ТЭЛА через 3 нед. после ЭВЛО [202].

- Для оценки рисков развития ВТЭО рекомендуется использовать шкалу Каприни [75, 200, 201].

УДД 5 УУР С

Комментарий. Шкала Каприни доступна в приложении Г (таблица Г 4 "Шкала Каприни (Caprini) оценки риска развития венозных тромбоэмболических осложнений у пациентов хирургического профиля"). Следует отметить, что шкала Каприни не валидирована для пациентов, получающих лечение по поводу варикозного расширения вен. Такая валидация необходима, так как имеющиеся литературные данные по частоте ВТЭО после инвазивного лечения по поводу варикозного расширения вен нижних конечностей крайне неоднородны. По ряду источников ВТЭО после эндовенозной лазерной облитерации (ЭВЛО) встречаются довольно часто (2 - 5%) [202, 207 - 209] По результатам анализа базы данных Manufacturer and User Facility Device Experience (MAUDE) с 2000 по 2012 год рост ВТЭО сопровождал расширение применения

методов термооблитерации, максимальный уровень ВТЭО отмечен в 2008 г, после чего он стабилизировался [204]. Согласно этому исследованию на протяжении последних 5 лет частота ВЭТОВЭТО после ЭВЛО и радиочастотной облитерации (РЧО) составляет 1 и 2 на 10000 процедур. Структура ВТЭО: ТГВ < 1:2500, ТЭЛА < 1:10000, летальный исход < 1:50000. Имеющиеся данные не позволяют убедительно выделить группы пациентов, где фармакопрофилактика ВТЭО безусловно показана, определить оптимальную продолжительность, интенсивность антикоагуляции, оптимальный препарат, установить зависимость между потребностью в антикоагуляции и типом вмешательства [210 - 212].

- Всем пациентам после хирургического лечения рекомендуется назначение профилактических мероприятий ВТЭО в соответствии с определенным риском на основании актуальных рекомендаций [213].

УДД 5 УУР С

Комментарий. Вопрос о необходимости назначения антикоагулянтов (АТХ: В01, антитромботические средства) после термооблитерации не имеет однозначного решения. В настоящее время не опубликовано ни одного рандомизированного клинического исследования, посвященного данной проблеме. Сторонники и противники применения профилактических доз низкомолекулярных гепаринов, основываются на результатах отдельных работ. Так в качестве, основных факторов риска развития тромбозов глубоких вен после выполненной эндовенозной термооблитерации, приводят мужской пол, умеренный и высокий риск по шкале Каприни, а также диаметр большой подкожной вены более 7,5 мм. Противники назначения антикоагулянтов свою позицию обосновывают низкой частотой развития ТГВ после подобных вмешательств. Проводится изучение значимости и частоты развития термоиндуцированных тромбозов [210 - 212]. Наибольшей доказательной базой в отношении тромбопрофилактики после вмешательств по поводу варикозной болезни вен обладают фондапаринукс натрия и низкомолекулярные гепарины (АТХ: В01АВ, группа гепарина). Данные по применению ограничены. В ретроспективном исследовании ривароксабан** показал равную эффективность в сравнении с фондапаринуксом натрия в профилактике ВТЭО и ТИТ после термооблитерации [214]. Ввиду отсутствия валидных инструментов оценки риска ВТЭО в хирургическом лечении заболеваний вен, отнесение конкретного пациента к группе высокого риска развития ВТЭО является прерогативой лечащего врача.

- Рекомендовано при выявлении ВТЭО действовать в соответствии с Российскими клиническими рекомендациями по профилактике, диагностике и лечению ВТЭО [213].

УДД 5 УУР С

3.4.3. Устранение вертикального рефлюкса

- Для устранения патологического вертикального рефлюкса методы термооблитерации рекомендуются как предпочтительные в сравнении с открытой хирургией [154].

УДД 5 УУР С

Комментарий 2: В целом методы термооблитерации представляются более предпочтительными для устранения патологического вертикального рефлюкса в сравнении с открытым вмешательством (в связи с меньшей частотой осложнений и побочных эффектов) [73, 74, 149, 215 - 217] и в сравнении с НТНТ [149].

Комментарий 2: Открытая операция оправдана, если нет возможности выполнить ЭВЛО или РЧО по организационным, финансовым или другим причинам. Открытая операция не уступает эндовенозным вмешательствам в ближайшем, среднесрочном и отдаленном периоде. Возможно снижение травматичности открытого вмешательства за счет использования небольших разрезов и инвагинационного стриппинга. Такое вмешательство может выполняться амбулаторно под тумесцентной анестезией. Результаты такого вмешательства по риску развития гематом и кровоизлияний, уровню болевых ощущений и качеству жизни пациентов в раннем послеоперационном периоде сопоставимы с эндовенозными методами облитерации подкожных вен [169, 218].

- Для устранения патологического вертикального рефлюкса методы термооблитерации рекомендуются как предпочтительные в сравнении со склерооблитерацией и НТНТ [154]

УДД 5 УУР С

Комментарий. В Кохрейновском обзоре публикаций по применению термооблитерации, открытых вмешательств и склерооблитерации при поражении БПВ. указывается, что ЭВЛО, РЧО и склерооблитерация как минимум не менее эффективны, чем стриппинг [216]. В систематических обзорах показана меньшая эффективность методов склерооблитерации, данные по сравнению термооблитерации и открытых вмешательств хирургии противоречивы [219, 220]. В Кохрейновском обзоре публикаций по применению термооблитерации, открытых вмешательств и склерооблитерации при поражении МПВ показана большая эффективность ЭВЛО в сравнении с флебэктомией и склерооблитерацией [221]. Вопрос об устранении рефлюкса по МПВ дополнительно изучен в систематическом обзоре с метаанализом данных [222]. Несмотря на отсутствие убедительных доказательств в отдельных РКИ, на уровне рекомендаций различных авторитетных профессиональных ассоциаций, методы термооблитерации признаются предпочтительными для устранения патологического вертикального рефлюкса в сравнении со склерооблитерацией [75, 149, 154]. Методы НТНТ позволяют избежать негативных эффектов выполнения тумесцентной анестезии и температурного воздействия на ткани (болезненность, аллергические реакции на анестетик, повреждение паравазальных тканей), редких случаев технических проблем, связанных с повреждением рабочего инструмента, формирования термоиндуцированных тромбозов, при сохранении высокой эффективности в краткосрочном периоде. Отмечается высокая эффективность методов НТНТ в сравнении с термическими методами при снижении болей и кровоизлияний [223]. Сравнительная оценка эффективности и безопасности НТНТ пока затруднена ввиду ограниченного числа РКИ и отсутствия отдаленных результатов в сравнительных исследованиях [149, 222, 224 - 228].

- Рекомендуется выполнять кроссэктомию или приустьевое лигирование БПВ паховым или надпаховым доступом у пациентов с ВБНК [74, 75, 154].

УДД 5 УУР С

Комментарий. Оптимальным для кроссэктомии БПВ является доступ по паховой складке. БПВ должна быть лигирована пристеночно к бедренной вене. Необходимости в ушивании овального окна или подкожной клетчатки после кроссэктомии нет.

- Не рекомендуется применение "заплат" из политетрафторэтилена для профилактики неоваскуляризации у пациентов с ВБНК [229, 230].

УДД 2 УУР А

- При открытой операции рекомендуется выполнять кроссэктомию и стриппинг БПВ, а не только кроссэктомию у пациентов с ВБНК [74, 75, 154].

УДД 5 УУР С

Комментарий. В предыдущих исследованиях было показано, что комбинация кроссэктомии и удаления (стриппинга) ствола большой подкожной вены, значительно снижала риск повторных вмешательств в сравнении с пациентами, у которых была выполнена только кроссэктомия [231, 232], при этом разницы в визуальном прогрессировании варикозных вен получено не было.

- Рекомендуется выполнение "короткого" стриппинга (удаление БПВ до верхней трети голени), а не "длинного" стриппинга (удаление БПВ до уровня лодыжки) у пациентов с ВБНК [74, 75, 154].

УДД 5 УУР С

Комментарий. В подавляющем большинстве наблюдений (80 - 90%) рефлюкс по БПВ регистрируется от соустья только до верхней трети голени. Удаление БПВ на всем протяжении сопровождается достоверно

более высокой частотой повреждений подкожных нервов [233], при этом частота рецидивов варикозного расширения вен не уменьшается. Остающийся сегмент вены в дальнейшем можно использовать для реконструктивных сосудистых операций. В случае необходимости устранения рефлюкса по БПВ на голени можно сочетать короткий стриппинг со склерооблитерацией сегмента БПВ на голени.

- Рекомендуется для удаления БПВ и МПВ применять инвагинационные методы или криостриппинг у пациентов с ВБНК [74, 75, 154].

УДД 5 УУР С

Комментарий. Инвагинационные методы (в том числе PIN-стриппинг) или криостриппинг менее травматичны, чем удаление вены по Бэбкоку [234 - 239].

- Рекомендуется оценка и/или маркировка зоны СПС под ультразвуковым контролем перед оперативным вмешательством у пациентов с ВБНК [77].

УДД 5 УУР С

Комментарий. Хирургические вмешательства на МПВ следует проводить в положении больного на животе. Строение терминального отдела МПВ очень вариабельно, поэтому нельзя проводить ее лигирование и удаление без предварительного ультразвукового обследования зоны СПС. Перед операцией следует уточнить локализацию соустья и особенность распространения рефлюкса с помощью ультразвукового сканирования.

- Не рекомендуется целенаправленное выделение и перевязка ствола МПВ непосредственно ниже впадения в подколенную вену у пациентов с ВБНК [78].

УДД 5 УУР С

Комментарий. Нет убедительных доказательств того, что перевязка МПВ сразу возле СПС лучше, чем ее перевязка на расстоянии 3 - 5 см от подколенной вены, непосредственно рядом с кожей [78]. Лигирование МПВ отступая 3 - 5 см. от СПС позволяет уменьшить размер разреза и снизить риск ассоциированных с глубоким доступом осложнений.

- Не рекомендуется удаление МПВ ниже середины голени у пациентов с ВБНК [77].

УДД 5 УУР С

Комментарий. Лигирование приустьевого отдела МПВ рекомендуется выполнять из поперечного доступа в подколенной ямке. Вену следует удалять только в тех пределах, в которых определено наличие рефлюкса. В нижней трети голени рефлюкс по МПВ встречается редко, кроме того, удаление вены в этой области увеличивает риск повреждения идущего в непосредственной близости к МПВ икроножного нерва.

- Коррекция клапанов глубоких вен не рекомендована у пациентов с классом ХЗВ С2 [77].

УДД 5 УУР С

Комментарий. Показания к коррекции клапанного аппарата глубоких вен в настоящее время находятся в стадии изучения. В значительной части наблюдений при варикозной болезни полноценное устранение патологических рефлюксов в поверхностных венах приводит к регрессу рефлюкса в глубоких венах. При этом большинство исследований по коррекции рефлюксов в глубоких венах при первичном варикозном расширении вен базируются на лечении пациентов с хронической венозной недостаточностью (С3 - С6 по CEAP) [73].

- Не рекомендуется проводить операции на глубоких венах одновременно с вмешательством на подкожных и перфорантных венах [77].

УДД 5 УУР С

Комментарий. Выполнение оперативного вмешательства на глубоких венах показано только пациентам с классами С5 - С6 и рефлюксом по глубоким венам 3 - 4 степени (до уровня коленного сустава и ниже) по классификации Kistner, а также при неэффективности всех ранее использованных методов как хирургического, так и консервативного лечения. Есть данные, о том, что коррекция гемодинамических расстройств в глубоких венах улучшает результаты хирургического лечения ВБНК. Так, в одном исследовании при медиане наблюдения в 6,2 года частота рецидива после флебэктомии составила 17,3%, а после флебэктомии в сочетании с вальвулопластикой - 7,7% [240]. При этом на конечностях с корригированной функцией клапанов глубоких вен не произошло, в т.ч., рецидива язв. Операции по коррекции клапанов глубоких вен не могут быть рекомендованы для широкой практики и должны выполняться в специализированных учреждениях со значительным опытом вмешательства на глубоких венах.

- Рекомендуется относить к осложнениям открытых вмешательств у пациентов с ХЗВ повреждения нервов и магистральных сосудов, ВТЭО, инфекционные осложнения, лимфоррею [241 - 243].

УДД 1 УУР В

Комментарий 1. Приведенные ниже данные касаются кроссэктомии и стриппинга БПВ или МПВ и не относятся к минифлебэктомии. В обзоре 17 РКИ (2624 вмешательства) установлено, что для комбинированной флебэктомии более характерны раневые осложнения, для термооблитерации - флебиты [244]. При удалении подкожных вен (как магистральных, так и их притоков) возможно повреждение нервов с формированием зон долгосрочной или стойкой парестезии. Данные о влиянии направления стриппинга БПВ на риск повреждения нерва противоречивы [233, 241, 242]. Удаление БПВ только до уровня коленного сустава снижает риск повреждения нервов, однако не устраняет его полностью, частота такого рода осложнения при применении короткого стриппинга остается на уровне 7% - 10% [233, 241]. При этом, оставленный сегмент БПВ на голени, как показано в крупном долгосрочном продольном исследовании, в 4% случаев является причиной рецидива варикозного расширения вен [231]. Частота повреждения общего малоберцового нерва при кроссэктомии и стриппинге МПВ достигает 5 - 7%, а сурального - 2 - 4% [245, 246]. Риск повреждения бедренной вены или артерии крайне мал (0,0017 - 0,3%), однако это осложнение крайне опасно ввиду того, что не всегда распознается своевременно [243]. Систематический обзор 87 исследований выявил 87 случаев повреждения крупных сосудов. В пяти случаях описано удаление бедренной или подколенной вены, а в 17 случаях - удаление бедренной артерии [243].

Комментарий 2. В крупном ретроспективном исследовании, охватившем более 260 000 инвазивных процедур частота ВТЭО после применения "открытой хирургии" и эндовенозных методов составляет 0,15 - 0,35% на сроке 30 дней, 0,26 - 0,50% на сроке 90 дней и 0,46 - 0,58% на сроке 1 год без статистически значимых различий между методами [203]. Вместе с тем, частота ВТЭО после комбинированной флебэктомии достигает 5,3% и даже 18,3% [206].

- Для снижения риска инфекционных осложнений рекомендуется антибиотикопрофилактика при открытом оперативном лечении пациентов с ХЗВ [247] [248].

УДД 2 УУР А

Комментарий. Частота раневой инфекции при открытых операциях колеблется в диапазоне 1,5% - 16% [247]. По данным РКИ, применение антибиотикопрофилактики при открытых операциях снижает частоту инфекционных раневых осложнений почти в 2 раза [248]. Соответственно, при проведении открытой операции рекомендуется применение антибиотикопрофилактики (за исключением изолированной минифлебэктомии либо дополняющей эндовенозные вмешательства). При этом следует ориентироваться на Федеральные клинические рекомендации "Принципы организации периоперационной антибиотикопрофилактики в учреждениях здравоохранения" [249]. Помимо раневой инфекции, достаточно частым осложнением открытых операций является лимфоррея, частота достигает 1,3% [241]

- Для купирования болей в послеоперационном периоде рекомендуется назначение НПВП (нестероидные противовоспалительные и противоревматические препараты (АТХ М01А)) per os [77].

УДД 5 УУР С

- Не рекомендуется назначение фармакологических препаратов для устранения внутрикожных кровоизлияний [77].

УДД 5 УУР С

- Рекомендуется применение НПВП (нестероидные противовоспалительные и противоревматические препараты (АТХ М01А) и эластичной компрессии при воспалении подкожных вен после хирургического лечения [77].

УДД 5 УУР С

В клинической практике в целях обозначения медицинских услуг в отношении эндовазальных термических методов воздействия на венозную стенку допускается отождествление понятий коагуляция, облитерация и абляция. Таким образом, к обозначению методов термической облитерации можно отнести, в соответствии с [Приказом](#) Минздрава России от 13.10.2017 N 804н "Об утверждении номенклатуры медицинских услуг", следующие названия: "лазерная коагуляция вен нижних конечностей", "эндовазальная лазерная коагуляция вен нижних конечностей", "радиочастотная коагуляция вен нижних конечностей".

Методы термической облитерации вен основаны на эндовазальном тепловом повреждении венозной стенки, приводящем к окклюзивному фиброзу и трансформации вены в соединительно-тканый тяж, т.е. исчезновению вены, как морфологической и функционирующей структуры [250 - 253].

- Эндовазальная лазерная и радиочастотная облитерация (радиочастотная термоабляция) рекомендуются для устранения стволового рефлюкса по БПВ, МПВ, межафенной вене (вена Джакомини), передней добавочной большой подкожной вене, перфорантным венам [75, 149, 154, 216, 221].

УДД 1 УУР В

Комментарий. Выполненные метаанализы демонстрируют, что методы термооблитерации не уступают открытому хирургическому вмешательству по частоте возникновения клинического рецидива заболевания в раннем и отдаленном периоде (срок наблюдения до 5 лет), однако характеризуются меньшим риском развития неоангиогенеза, технических неудач, меньшим уровнем послеоперационной боли и более коротким периодом реабилитации

- Эндовазальная лазерная и радиочастотная облитерация рекомендуются для устранения рефлюкса по интрафасциальным фрагментам поверхностных вен при рецидиве варикозной болезни [245, 251, 252, 254].

УДД 4 УУР С

- Операции по поводу ХЗВ, в том числе с использованием технологий термической облитерации вен, рекомендуется выполнять в амбулаторных и/или стационарных учреждениях сердечно-сосудистыми хирургами и хирургами [256].

УДД 5 УУР С

Комментарий. В настоящее время в России разрешены к применению радиочастотная и лазерная облитерация, которые проводятся в рамках оказания первичной специализированной медико-санитарной помощи взрослому населению по профилю "хирургия" в амбулаторных условиях или условиях дневного стационара врачами-специалистами, имеющими специальность "сердечно-сосудистая хирургия" или

"хирургия" вне зависимости от формы и стадии заболевания. Возможно выполнение эндовазальной термической облитерации в стационарных условиях в рамках оказания специализированной медицинской помощи взрослому населению по профилям "хирургия", "сердечно-сосудистая хирургия".

- При выборе между ЭВЛО и РЧО не рекомендуется какой-либо метод термооблитерации как предпочтительный у пациентов с ХЗВ [257, 258].

УДД 4 УУР С

Комментарий. При сравнении с ЭВЛО и РЧО оба метода демонстрируют эквивалентную эффективность по частоте достижения стойкой окклюзии БПВ, однако, ЭВЛО характеризуется повышенным уровнем послеоперационных болей и большей выраженностью внутрикожных кровоизлияний [169, 259 - 265]. Следует учитывать, что актуальная доказательная база включает результаты ранних клинических исследований с применением коротковолнового лазерного излучения, торцевых световодов, первой генерации катетеров радиочастотной абляции и не может быть в полной степени экстраполирована на современные методы эндовазальной термической облитерации (длинноволновое лазерное излучение, гибкие световоды с коннектором и наконечником для медицинских лазерных аппаратов типов Radial и 2ring, катетер ClosureFast).

- Не рекомендуется термооблитерацию БПВ дополнять выполнением кроссэктомии у пациентов с ХЗВ [266].

УДД 2 УУР А

Комментарий. Было показано, что выполнение кроссэктомии совместно с ЭВЛО ствола БПВ не снижает риск рецидива варикозной болезни в отдаленном периоде (срок наблюдения - до 6 лет) [266].

- Не рекомендуется выполнять термооблитерацию в лечении трофических язв в период острой гнойной экссудации у пациентов с ХЗВ [77].

УДД 5 УУР С

Комментарий. Вместе с тем минимальная инвазивность этого вмешательства позволяет выполнить как стволовую термооблитерацию, так и облитерацию несостоятельных перфорантных вен в зоне язвы при стихании острого воспаления, не дожидаясь эпителизации язвы.

- Рекомендуется дополнять термооблитерацию БПВ или МПВ флэбэктомией варикозно измененных притоков у пациентов с ХЗВ [265] [268, 269] [270].

УДД 3 УУР В

Комментарий. Удалять притоки можно одновременно с магистральной веной [271, 272] или отсрочено спустя несколько месяцев [268, 269]. Одновременное устранение варикозно измененных вен при удалении или термооблитерации несостоятельной БПВ демонстрирует лучшие результаты, чем разделение вмешательства на этапы [270]. Вместе с тем, появляются сообщения об успешном применении изолированной облитерации несостоятельной БПВ с последующей спонтанной редукцией варикозно измененных притоков БПВ [273]. Такой подход привлекает уменьшением травматичности и трудоемкости лечения, возможным снижением его стоимости, однако, на сегодняшний день недостаточно данных для выделения группы пациентов, которым данная тактика вмешательства была бы предпочтительна. Метод не может быть рекомендован к широкому использованию, требуются дальнейшие исследования для выработки критериев успешного его применения. Тем не менее, имеются данные, демонстрирующие отсутствие различий между одномоментным и отсроченным удалением притоков при долгосрочном периоде наблюдения [274].

- Рекомендуется применение методов термооблитерации вне зависимости от диаметра вены у пациентов с ХЗВ [275].

УДД 3 УУР В

Комментарий. Не существует формальных ограничений для применения методов термооблитерации по диаметру вен. Извитой ход и большие размеры вены, удвоение ствола, или аплазия фрагментов ствола, поверхностное подкожное расположение вены, ее аневризматическое расширение, наличие множественных приустьевых притоков не являются абсолютными. Такие особенности строения венозной системы следует диагностировать до операции, так как они могут значительно затруднить выполнение процедуры, но с набором опыта они не могут служить преградой для выполнения термооблитерации.

- Не рекомендуется проведение термооблитерации сегментов вен со свежими тромботическими массами в просвете у пациентов с ХЗВ [276 - 278].

УДД 5 УУР С

Комментарий. Имеется ряд публикаций со значительными ограничениями достоверности данных, рассматривающих возможность выполнения термической облитерации при тромбофлебите. Однако, убедительные данные об эффективности и безопасности отсутствуют.

- Не рекомендуется проведение термооблитерации при подтвержденной обструкции глубоких вен в случае, если подкожная вена выполняет функцию коллатерального пути оттока у пациентов с ХЗВ [279, 280].

УДД 5 УУР С

- Не рекомендуется пункция в зоне острого воспалительного процесса кожи и мягких тканей у пациентов с ХЗВ [64].

УДД 5 УУР С

- Не рекомендуется (относительные противопоказания) применять ЭВЛО и РЧА у иммобилизованных и ограниченно подвижных пациентов, при беременности, при наличии облитерирующих заболеваний артерий нижних конечностей (лодыжечно-плечевой индекс менее 0,5 и/или систолическое давление на берцовых артериях менее 60 мм.рт.ст.), при повышенном индивидуальном риске ВТЭО (венозный тромбоз и легочная эмболия в анамнезе, при наличии неконтролируемого отека конечности, затрудняющего ультразвуковую визуализацию вен, при наличии декомпенсированной соматической патологии [201].

УДД 5 УУР С

Комментарий. В подобных ситуациях применение методов термооблитерации возможно, если проведена оценка баланса индивидуальной пользы лечения и рисков, с ним связанных, при этом ожидаемая индивидуальная польза значительно превышает индивидуальный риск.

- У пациентов, длительно принимающих оральные антикоагулянты (АТХ: В01, антитромботические средства) выполнение ЭВЛО и РЧА рекомендуется без прерывания терапии [281].

УДД 4 УУР С

Комментарий. Проведенные исследования показали высокую эффективность и безопасность проведения ЭВЛО на фоне приема прямых пероральных антикоагулянтов (АТХ: В01, антитромботические средства) [282] и антагонистов витамина К с достижением терапевтических значений МНО [283, 284].

- При выполнении термооблитерации рекомендуется осуществлять ультразвуковой контроль на всех этапах операции у пациентов с ХЗВ [285].

УДД 5 УУР С

Комментарий. Облитерация здоровых сегментов БПВ и МПВ, за исключением коротких участков,

расположенных дистальнее впадающих варикозных притоков, нежелательна в связи с теми же причинами, которые ограничивают тотальный стриппинг этих вен.

- В случае применения проводниковой анестезии или наркоза рекомендуется создать "футляр" вокруг ствола БПВ или МПВ с помощью натрия хлорида** (аналогично тумесцентной анестезии) у пациентов с ХЗВ [285] [286].

УДД 2 УУР С

Комментарий. При выполнении термооблитерации требуется "гидроизоляция" вены от окружающих тканей, заключающаяся во введении раствора анестетика (тумесцентная анестезия), что обеспечивает обезболивание, внешнее сдавление вены с уменьшением ее диаметра и максимально возможное вытеснение крови для обеспечения тесного контакта венозной стенки с источником термического воздействия и уменьшения нежелательного поглощения энергии кровью [287].

- Для термооблитерации МПВ пункцию вены рекомендуется выполнять в средней трети голени и выше у пациентов с ХЗВ [285].

УДД 5 УУР С

Комментарий. Пункция МПВ в области латеральной лодыжки ассоциируется с более частым возникновением парестезий по сравнению с пункцией в области средней трети голени [288]. При этом влияния места пункции на частоту достижения стойкой окклюзии целевой вены выявлено не было [289].

- Для выполнения ЭВЛО рекомендуется использовать "гемоглобиновые" или "водные" лазеры (МИ: аппараты лазерные хирургические) [290] [291 - 295].

УДД 2 УУР А

Комментарий. К "гемоглобиновым" (Н-лазеры) относят лазеры (МИ: аппараты лазерные хирургические) с длиной волны, близкой к 1000 нм. (например, 810 нм, 940 нм, 980 нм). К "водным" (W-лазеры) относят лазеры (МИ: аппараты лазерные хирургические) с длиной волны, близкой к 1500 нм. (например, 1320 нм, 1470 нм). В последнее время расширяется применение лазеров (МИ: аппараты лазерные хирургические) с длиной волны близкой к 2000 нм. Известно одно РКИ, где на 67 пациентах проведено сравнение результатов ЭВЛО лазерами с длинной волны 1920 нм и 1470 нм при наблюдении до 1 года. Различия в эффективности и безопасности были не значимы [290]. Длина волны имеет важное, но не решающее значение в исходе вмешательства [296]. На эффективность применения, а также частоту и выраженность побочных эффектов не меньшее значение оказывают энергетический режим (линейная плотность энергии, соотношение мощности и длительности воздействия, характер эмиссии излучения (тип лазерного волокна) [291 - 295].

- При выполнении ЭВЛО рекомендуется отдавать предпочтение современным типам световода (гибкие световоды с коннектором и наконечником для медицинский лазерных аппаратов типов Radial и 2ring) перед использованием торцевого волокна [291 - 300].

УДД 4 УУР С

Комментарий. Недостатком торцевого волокна считается неравномерное воздействие лазерного излучения на стенку сосуда, которое приводит к микроперфорациям вены и повреждению окружающих тканей, что определяет развитие послеоперационных осложнений и нежелательных реакций. Применение современных световодов характеризуется низкой частотой возникновения нежелательных реакций [297 - 302].

- Для эффективной и безопасной облитерации ствола БПВ на "гемоглобиновых" лазерах рекомендуется использовать линейную плотность энергии (ЛПЭ) не ниже 80 Дж/см и мощность излучения от 15 до 25 Вт [303].

УДД 3 УУР С

Комментарий 1: Эти рекомендации актуальны при условии использования торцевой эмиссии. Применение световодов с радиальной эмиссией на гемоглобиновых лазерах не целесообразно из-за высокой вероятности карбонизации рабочей части световода и, как следствие, снижения эффективности [304].

Комментарий 2. При ЭВЛО используют два параметра энергии. Линейная плотность энергии (ЛПЭ, LEED - linear endovenous energy density) - количество энергии, проходящейся на 1 см длины вены. Поток энергии (EFE - endovenous fluence equivalent) - характеризует поток энергии на единицу площади. Линейная плотность энергии рассчитывается по формуле:

$$\text{ЛПЭ (Дж/см)} = P \text{ (Вт)} \times t \text{ (сек)}$$

где ЛПЭ линейная плотность энергии (Дж) P - мощность излучения в Вт, t - время воздействия на 1 см вены. Время воздействия обратно пропорционально скорости извлечения световода и может быть рассчитано: $t \text{ (сек)} = S \text{ (м)} / v \text{ (м/с)}$. S - величина фиксированная, это 1 см вены, или 0,01 м. Скорость в современных автоматических вытягивающих световод устройствах обычно устанавливается в диапазоне 0,7 - 2 мм в сек. Таким образом, при скорости извлечения 1 мм/сек время воздействия на 1 см вены составит 10 сек, а ЛПЭ будет равна P (мощность излучения) x 10.

Для пересчета ЛПЭ и EFE можно использовать следующую формулу:

$$\text{ЛПЭ (Дж/см)} = \pi \times \text{EFE (Дж/см}^2\text{)} \times D \text{ (см)}$$

где D - диаметр вены в см.

- Для эффективной и безопасной облитерации ствола БПВ на "водных" лазерах рекомендуется использовать ЛПЭ не ниже 60 Дж/см и мощность излучения не более 15 Вт [303].

УДД 3 УУР С

Комментарий. Увеличение мощности излучения на водных лазерах более 15 Вт при сохранении плотности энергии не ведет к улучшению результатов облитерации, но сопровождается большим количеством нежелательных реакций [305, 306]. Допускается увеличенное, по сравнению с расчетным, энергетическое воздействие на приустьевого сегмент БПВ [275, 305]. Оптимальные энергетические режимы для лазеров с длиной волны около 2000 нм и для эффективной и безопасной облитерации ствола МПВ к сегодняшнему дню достоверно не определены.

- Катетер для радиочастотной облитерации рекомендуется позиционировать сразу дистальнее устья поверхностной надчревной вены или на 2 см дистальнее СФС, если поверхностная надчревная вена не лоцируется [307].

УДД 5 УУР С

Комментарий 1. Считается, что позиционирование катетера на расстоянии менее 2 см от СФС может стать причиной развития ТИТ.

Комментарий 2. Технология "Closure"/"Venefit" известна с 1998 г. как биполярная облитерация катетером ClosurePLUS. Данная технология не получила широкого распространения из-за трудоемкости, длительности и большого числа осложнений. В 2007 г. появился катетер ClosureFAST (ныне Venefit). Мощность воздействия регулируется в автоматическом режиме за счет обратной связи через термодатчик в рабочей части катетера, обеспечивая постоянную температуру рабочей части катетера во время цикла воздействия в 120 °С. Частота облитерации при этом составляет 94 - 98% через 12 мес [308], 92,6% - через три года [309] и 91,9% через 5 лет [310]. Технология "RFITT" (Radiofrequency-induced thermotherapy) -

радиочастотно-индуцированная термическая биполярная облитерация. Генератор переменного высокочастотного тока обеспечивает нагрев тканей при вытягивании катетера в диапазоне 70 - 100 °C [311, 312]. Продолжается поиск оптимальных режимов выполнения данной процедуры, в эксперименте показана максимальная эффективность режима 6 Вт, вытягивание катетера на 0,5 см каждые 6 сек (ЛПЭ 72 Дж/см) [313]. Частота облитерации достигает 88,7% на сроке в 1 год [314].

Технология "EVFR" представляет собой радиочастотно-индуцированную монополярную облитерацию (используется гибкий пластинчатый электрод с наконечником в 5 мм). Существует только одна публикация, описывающая эффективность метода - 96% окклюзий через один месяц и 89% в течение года с низкой частотой осложнений [315].

На данный момент доказательная база для последних двух технологий недостаточна [311]. Необходимо отметить, что в зарубежных рекомендациях разного уровня обычно не проводится отдельный анализ эффективности и безопасности модификаций РЧО и они объединены одним термином, несмотря на существенные различия в механизме действия на биологические ткани. Предлагаемые ниже рекомендации базируются на исследованиях с применением первой технологии, экстраполировать их на другие модификации РЧО не следует.

- При выполнении радиочастотной облитерации (радиочастотной термоабляции) рекомендуется проведение двух стандартных (продолжительностью 20 сек) циклов воздействия в приустьевом отделе и одного цикла по ходу вены [74, 305].

УДД 5 УУР С

Комментарий. Существует ряд исследований, утверждающих необходимость увеличения количества энергетических циклов для повышения эффективности процедуры [316 - 318]. В то же время, другие авторы пришли к выводу, при соблюдении стандартных параметров процедуры диаметр не влияет на вероятность достижения окклюзии [319]. Допускается увеличение количества стандартных циклов воздействия в приустьевом отделе и по ходу вены в зависимости от особенностей подвергаемой воздействию вены (большой диаметр, локальные расширения, впадение крупных притоков или перфорантных вен). Оптимальным диаметром вены для РЧО рекомендуется считать 2 - 20 мм, что не исключает возможности облитерации вен большего диаметра [307].

- Рекомендуется относить к побочным эффектам и осложнениям при проведении термических методов лечения у пациентов с ХЗВ: боли, внутрикожные кровоизлияния, гематомы, неврологические нарушения, инфекционные осложнения, ВТЭО [77].

УДД 5 УУР С

Комментарий. Неврологические нарушения (парестезии, гипер-, гипостезии, анестезия) возникают в результате термического повреждения кожных ветвей n. suralis или n. saphenus. Тяжелый и длительный неврологический дефицит встречается крайне редко. Крайне редкие осложнения, требующие лечения в зависимости от особенностей конкретного случая: инфекционные осложнения, фрагментация эндовенозного устройства (части световода) [320], острое нарушение мозгового кровообращения (описание единичного случая у пациента с подтвержденным дефектом межпредсердной перегородки) [321], формирование артерио-венозной фистулы [322 - 327]. Ожоги кожи и подкожной клетчатки являются эксклюзивными осложнением ЭВЛО, связанным с недостатком или отсутствием изолирующего "футляра" из физиологического раствора или анестетика.

- Рекомендуется применение НПВП и эластичной компрессии при воспалении подкожных вен и для купирования болей после ЭВЛО или РЧО [77].

УДД 5 УУР С

Комментарий. Болевой синдром после ЭВЛО обычно характеризуется низкой или умеренной интенсивностью

- При термоиндуцированном тромбозе I типа не рекомендуется изменять тактику ведения пациента и фиксировать названную находку в медицинской документации в качестве осложнения [328].

УДД 5 УУР С

Комментарий. Для описания термоиндуцированного тромбоза наиболее распространена классификация L. Kabnick [329]. Эта классификация доступна в [приложении А1](#). В настоящее время нет убедительно доказанных факторов риска развития термоиндуцированных тромбозов [212, 330]. Термически индуцированный тромбоз бедренной или подколенной вены является наиболее характерным вариантом ВТЭО после термооблитерации, который, однако, очень редко приводит к развитию легочной эмболии (до 0,03% без описанных фатальных исходов) и полностью рассасывается в течение 4 недель [211, 331, 332].

- При термически индуцированном тромбозе II типа рекомендуется динамическое наблюдение или применение антиагрегантов (АТХ: В01АС, антиагреганты, кроме гепарина) [328].

УДД 5 УУР С

Комментарий. В качестве антиагрегантов (АТХ: В01АС, антиагреганты, кроме гепарина) при лечении термоиндуцированного тромбоза в опубликованных исследованиях применялась ацетилсалициловая кислота**. При ТИТ II типа пациентам могут быть назначены антиагреганты (АТХ: В01АС, антиагреганты, кроме гепарина) или антикоагулянты (АТХ: В01, антитромботические средства) (профилактические или лечебные дозы) с еженедельным наблюдением [328]

- При термически индуцированном тромбозе III и IV типа рекомендуется проведение антикоагулянтной терапии [328].

УДД 5 УУР С

Комментарий. Пациенты должны наблюдаться еженедельно и при ретракции или регрессе тромба производится коррекция терапии. При выявлении ТИТ IV типа рекомендуется ведение пациентов согласно протоколу лечения венозного тромбоза [213].

- Применение НТНТ методов целесообразно с учетом индивидуальной оценки пользы и риска [333 - 338].

УДД 3 УУР В

Комментарий 1. Под НТНТ-облитерацией (НТНТ, non-tumescent non-thermal, NTNT) понимают использование цианакрилатного клея (система закрытия вен VenaSeal) и модифицированную склерооблитерацию с механическим повреждением венозной стенки. Систематический обзор исследований по механохимической облитерации объединил 13 работ, в которых выполнено 1267 вмешательств на БПВ и 254 на МПВ [339]. Данные по применению цианакрилатной облитерации в основном относятся к БПВ, результаты по применению на МПВ и ПДПВ крайне ограничены [340]. Методы НТНТ облитерации показывают высокую эффективность в устранении патологического вертикального рефлюкса на ограниченных сроках наблюдения (до 2 - 3 лет) [339 - 341]. Главным достоинством НТНТ считается низкий уровень боли во время процедуры и в раннем периоде после вмешательства.

Облитерация клеем показывает высокую эффективность в проспективных исследованиях. Частота окклюзии вен через 6 мес. достигает 90%, через один год - 78,5 - 95,8%, через три - 94,7% [342 - 344]. В РКИ радиочастотной и цианакрилатной облитерации со сроком наблюдения 12 месяцев не выявило значимых отличий в частоте окклюзий [345, 346]. В РКИ лазерной и цианакрилатной облитерации с таким же сроком наблюдения частота успешной окклюзии составила 92,2% и 95,8% соответственно [344]. Изучали также уровень боли по ВАШ в сравнительных исследованиях. В одном из них во время клеевой облитерации он составил 2,2, во время радиочастотной - 2,4 [345]. При сравнении цианакрилатной и лазерной облитерации показатели составили 3,1 и 6,2 соответственно, при этом в первые 24 часа после облитерации клеем

уровень боли ВАШ составлял 0,93 балла [344]. По данным сетевого метаанализа 2021 г. цианакрилатная облитерация уступает по эффективности методам термооблитерации (ЭВЛО или РЧО) на ранних сроках (ОР 0,56 (0,34 - 0,93), однако по частоте клинических рецидивов различий между этими методами не найдено [347].

Комментарий 2. Тромбофлебит при облитерации цианакрилатным клеем регистрируют в 20% случаев, при этом в 10% - непосредственно в стволе вены [346]. В другом исследовании частота тромбофлебита составила всего 3% [348]. В сравнительном исследовании ЭВЛО и клеевой облитерации частота тромбофлебита составила 7,7% и 4,5% соответственно [344]. Случаев ТГВ и ТЭЛА после клеевой облитерации не зафиксировано [344, 346].

3.4.4. Устранение горизонтального рефлюкса

- Рекомендуется проводить ультразвуковое исследование вен нижних конечностей для оценки состояния перфорантных вен в положении пациента стоя [77].

УДД 5 УУР С

Комментарий. Показанием к устранению перфорантных вен может служить только объективно зарегистрированный с помощью ультразвукового сканирования патологический рефлюкс по ним. Объективная оценка состоятельности перфорантных вен возможна только при ультразвуковом сканировании в вертикальном положении пациента. В связи с этим, неверной следует признать сложившуюся практику исследования перфорантов в горизонтальном положении пациента. Даже при выявлении несостоятельности перфорантной вены следует принимать во внимание особенности течения заболевания у конкретного пациента, локализацию перфоранта и его характеристики.

- Рекомендуется устранение рефлюкса по перфорантной вене в случае, если данный перфорант является клинически значимым источником рефлюкса [73, 74].

УДД 5 УУР С

Комментарий. Целесообразно проводить вмешательства на венах диаметром более 3,5 мм с продолжительностью рефлюкса по ним более 0,5 с, локализующихся в зоне открытой или зажившей ТЯ (классы С5 и С6) [73, 74]. По мнению экспертов, в ряде случаев целесообразно вмешательство на перфорантных венах в зоне трофических расстройств при классе С4. Во всех остальных случаях целесообразность хирургического вмешательства на перфорантных венах сомнительна, поскольку доказательств эффективности такого подхода нет. Устранение перфорантных вен не повышает эффективность вмешательства: не облегчает симптомы, не улучшает качество жизни и не снижает риск рецидива [349 - 351].

- Для устранения перфорантных вен при ХЗВ рекомендуются малоинвазивные вмешательства: надфасциальная перевязка с применением крючков для минифлебэктомии (веноэкстракторы), эндоскопическая диссекция перфорантных вен (SEPS), склеротерооблитерация, лазерная или радиочастотная облитерация (радиочастотная термоабляция) под ультразвуковым контролем [349, 352 - 354].

УДД 4 УУР С

Комментарий. Кроме классического способа лигирования перфоранта через разрез, выделяют еще два варианта открытой чрескожной диссекции недостаточных перфорантных вен. В первом случае после предварительного ультразвукового картирования или под ультразвуковой навигацией недостаточная перфорантная вена эпифасциально разрушается с использованием крючка для минифлебэктомии. Второй вариант предполагает чрескожную перевязку недостаточной перфорантной вены с помощью погружной лигатуры. В условиях трофических изменений кожи от разрезов в пораженной области следует воздержаться. Применение термических методов лечения не имеет ограничений по локализации ПВ, не

требует отсрочки лечения в связи с наличием отека, индурации, атрофии кожи, выполнимо даже на фоне открытой трофической язвы. Частота окклюзии перфорантных вен после ЭВЛО превышает 90% на сроке наблюдения в 1 год [353]. В сравнительном исследовании термооблитерация несостоятельных перфорантных вен в дополнение к ЭВЛО БПВ у пациентов с венозной язвой не изменило частоту заживления язв, но ускорило заживление с 3,3 мес (95% ДИ 2,5 - 4,1) до 1,4 мес (95% ДИ 1,15 - 1,66) [352]. Для ЭВЛО, в зависимости от анатомических особенностей, могут использоваться световоды с торцевым и радиальным излучением как обычного калибра, так и тонкие [355]. Оптимальные энергетические режимы и методика ЭВЛО перфорантов пока не определены. РЧО перфорантных вен демонстрирует хорошие результаты на разных сроках наблюдения. При применении технологии первого поколения продемонстрирована окклюзия 81% перфорантных вен через 5 лет наблюдения [354]. Для РЧО перфорантных вен используется специально разработанный стилет. В целом, ввиду малой травматичности, термооблитерация представляется наиболее эффективным методом устранения патологического рефлюкса по перфорантным венам [356]. Показания к применению эндоскопической субфасциальной диссекции перфорантных вен в настоящее время значительно сузились, ее следует использовать лишь при неэффективности малоинвазивных способов или в ситуациях, когда их применение невозможно [357, 358]. Открытая диссекция перфорантных вен (метод Линтона-Фельдера) для пересечения несостоятельных ПВ не должна применяться в хирургии ВБНК в связи с высокой травматичностью и наличием альтернативных методик.

3.4.5. Альтернативные (веносохраняющие) малоинвазивные методы лечения

- Рекомендуется использование метода CHIVA в определенных клинических ситуациях при достаточном владении и понимании данной методики [359 - 362].

УДД 4 УУР С

Комментарий. Методика CHIVA, включает в себя разные технические подходы, применяемые у каждого пациента индивидуально в зависимости от типов обнаруженных шунтов при ультразвуковом исследовании [359 - 362]. Действия врача-хирурга, выполняющего вмешательство CHIVA, направлены на ликвидацию escape point и сохранение rg-entry point. С целью "фрагментацию рефлюкса" по БПВ несостоятельный ствол лигируется у устья (или в том месте, где начинает формироваться рефлюкс по стволу, например в перфорантной вене на бедре) и ниже одного из перфорантов, расположенных дистальнее несостоятельного сегмента БПВ. Варикозно-расширенные притоки БПВ лигируются у места впадения в ствол, при этом они могут быть удалены, а могут быть сохранены в расчете на редукцию их просвета. Таким образом, обеспечивается дренаж сохраненного ствола БПВ в дистальном направлении, т.е. рефлюкс по стволу сохраняется, но весь объем крови из ствола дренируется через перфорантную вену [359]. Результаты двух РКИ свидетельствуют о меньшей частоте рецидива варикозной болезни у пациентов, перенесших CHIVA, в сравнении с теми, кто перенес комбинированную флебэктомию [363, 364]. Опубликован Кокрановский обзор четырех РКИ, включивших 796 участников. В трех РКИ сравнили CHIVA с флебэктомией, в одном - с компрессионной терапией у пациентов с ТЯ [365]. Анализ данных подтвердил меньшую частоту рецидивов и осложнений после CHIVA. Тем не менее отмечено, что все исследования были достаточно низкого качества и для подтверждения результатов анализа требуются новые сравнительные исследования.

- Рекомендуется использование метода ASVAL у определенной категории пациентов с ХЗВ [366 - 369] [370].

УДД 3 УУР В

Комментарий. ASVAL подразумевает устранение варикозно измененных притоков БПВ при сохранении несостоятельного ствола. При этом у значительного числа пациентов отмечаются исчезновение патологического рефлюкса и существенное уменьшение диаметра БПВ [366 - 369]. В проспективном исследовании с участием 67 пациентов через 1 год после изолированного устранения варикозно измененных притоков в 66% случаев было зарегистрировано полное исчезновение рефлюкса в БПВ. Значительное уменьшение диаметра подкожной вены наблюдалось в 100% случаев. Рецидив в течение 1

года развился у 10,8% пациентов, в отдаленное периоде наблюдения в течение 5 лет этот показатель составил 66,3% [371, 372].

3.4.6. Удаление (флебэктомия) варикозно измененных подкожных вен

- Рекомендуется удаление варикозно измененных подкожных вен у пациентов с ХЗВ С2 - С6 [272, 373].

УДД 2 УУР А

Комментарий. Флебэктомия варикозно измененных подкожных вен может выполняться в сочетании с любым методом устранения патологического вертикального или горизонтального рефлюкса, а также в качестве самостоятельной операции при отсутствии рефлюкса.

- Для устранения варикозно расширенных подкожных вен рекомендуется методика с применением специальных флебэктомических крючков (веноэкстракторов) [272, 373] [374] [375 - 379].

УДД 5 УУР С

Комментарий. В РФ методика традиционно называется "минифлебэктомия" или "микрофлебэктомия". Методика подразумевает использование специальных флебэктомических крючков (веноэкстракторов), удаление варикозных вен через проколы кожи иглой калибра 18G или лезвием скальпеля N 11 с предоперационной маркировкой варикозных вен.

- Методика минифлебэктомии является безопасной и эффективной, ее рекомендуется выполнять под местной анестезией [375 - 379].

УДД 5 УУР С

Комментарий. Другие способы (прошивание вен, удаление вен из отдельных разрезов) более травматичны и приводят к худшим результатам.

- Не рекомендуется специально лечение по поводу гематом в зоне удаления варикозно расширенных подкожных вен [77].

УДД 5 УУР С

Комментарий. Гематома является редким осложнением и, обычно, самостоятельно регрессирует на фоне адекватной компрессии. По решению лечащего врача возможна пункция и эвакуация гематомы.

3.5. Рецидив варикозного расширения вен нижних конечностей

Причиной повторного развития варикозно-трансформированных вен являются естественное прогрессирование заболевания, неоваскуляризация, резидуальные вены как следствие тактической или технической ошибки, а также сочетание этих причин [380 - 382].

К тактическим относятся ошибки предоперационной диагностики и планирования операции. К наиболее частым ошибкам могут быть отнесены следующие:

- сохранение несостоятельной БПВ и/или МПВ (за исключением случаев применения способов CHIVA и ASVAL);

- намеренно оставленные в расчете на их исчезновение, но не устраненные впоследствии при сохранении их расширения, несостоятельные притоки БПВ и/или МПВ (за исключением случаев, когда оставление притоков было принято совместным решением с пациентом и при отсутствии субъективных жалоб)

Техническими могут считаться ошибки, возникшие непосредственно во время хирургического вмешательства, которые привели к возникновению рецидива:

- оставление культи и/или сегмента БПВ и/или МПВ с наличием патологического рефлюкса в притоки (при кроссэктомии);

- неадекватная техника проведения эндовазальных методик облитерации, связанная с нарушением протокола вмешательства, приведшая к неполноценной облитерации вены (в т.ч. использование низкой энергии при эндовазальных методиках, введение недостаточной концентрации и/или дозы склерозирующего агента)

Прогрессированием заболевания считают:

- поражение нового венозного бассейна (БПВ и/или МПВ);
- варикозная трансформация ранее интактных стволов БПВ и/или МПВ и/или их притоков;
- формирование рефлюкса в ранее состоятельной перфорантной вене;
- неоваскуляризация.

Не относятся к рецидивным варикозным венам, сохраняющиеся на этапах лечения при незавершенном курсе инвазивных процедур.

- Рекомендуется выполнение дуплексного сканирования вен нижних конечностей (ультразвукового ангиосканирования поверхностных и глубоких вен нижних конечностей) всем пациентам с рецидивом варикозного расширения вен нижних конечностей для определения причин повторного развития ВБНК, выявления сосудов с патологическим рефлюксом, его протяженности, картирования и маркировки данных сосудов, а также оценки проходимости глубокой венозной системы [383, 384].

УДД 4 УУР С

- Не рекомендуются повторные "открытые" операции в зоне сафено-фemorального и сафено-поплитеального соустья у пациентов с рецидивом варикозного расширения вен нижних конечностей, так как подобные вмешательства сопряжены с высоким риском развития осложнений, а также это не предотвращает повторного развития рецидива ВБНК [385].

УДД 4 УУР С

Комментарий. Открытые оперативные вмешательства, направленные на устранение рецидивных или резидуальных вен, могут представлять определенные сложности, обусловленные измененной после операции анатомией и структурой окружающих тканей. Кроме того, они ассоциированы с повышенным риском осложнений, таких как повреждение прилежащих сосудов и нервов, что проявляется высокой частотой парестезий в послеоперационном периоде, а также с высоким риском инфекционных осложнений [75, 251, 254, 386]. Исследования показали, что проведение открытых операций у пациентов с рецидивом заболевания требует использования большего объема местного анестетика либо они связаны с необходимостью более продолжительной общей анестезии при проведении операции под местной или под общей анестезией, соответственно [254] [386]. Тем не менее операции по поводу рецидивов варикозной болезни являются достаточно эффективным методом их лечения. Учитывая описанные выше сложности, такие вмешательства должны выполняться в специализированных сосудистых стационарах хирургами, имеющими достаточный опыт.

- Рекомендуется использование эндовазальных методов термооблитерации у пациентов с рецидивом варикозного расширения вен нижних конечностей [251, 254, 255, 386, 387].

УДД 2 УУР А

Комментарий. Задача применения методов термооблитерации - устранение патологических рефлюксов из глубоких вен в поверхностные. Результаты проведенных рандомизированных клинических исследований показывают равную эффективность эндовенозных методов термооблитерации по сравнению с открытыми хирургическими вмешательствами в коррекции рецидива при меньшей частоте осложнений при применении эндовенозных методов [251, 254, 255, 386, 387].

- Рекомендуется использование пенной склеротерапии у пациентов с рецидивом варикозного расширения вен нижних конечностей [162, 164, 388, 389].

УДД 4 УУР С

Комментарий. Склерооблитерация применима как для устранения патологических рефлюксов из глубоких вен в поверхностные, так и для устранения рецидивных варикозно измененных вен. Применение методов термооблитерации для устранения патологических рефлюксов не всегда возможно в связи с чрезмерной извитостью рецидивных вен, отсутствием необходимого оборудования, опыта. Склерооблитерация легче в исполнении и позволяет проводить коррекцию поэтапно. Склеротерапия может применяться как самостоятельный метод лечения рецидива, так и в сочетании с открытой хирургией или термооблитерацией [162, 164, 388, 389].

- Рекомендуется выполнение минифлебэктомии у пациентов с рецидивом варикозного расширения вен нижних конечностей [390].

УДД 5 УУР С

Комментарий. При коррекции рецидива варикозного расширения вен частота исчезновения патологического рефлюкса у пациентов, перенесших изолированную минифлебэктомию сопоставима с результатами в группе с открытыми и эндовенозными хирургическими методами. Тем не менее, изолированная минифлебэктомия снижает риск развития послеоперационных осложнений, может выполняться в условиях местной анестезии, а также ассоциирована с коротким периодом реабилитации [390].

3.6. Венозные трофические язвы

- Рекомендовано использовать компрессионную терапию при любой трофической язве венозной этиологии [391, 392].

УДД 1 УУР А

Комментарий. Компрессионная терапия может быть единственным достаточным методом для полноценного заживления трофической язвы (ТЯ). При открытой язве с явлениями отека, целлюлита и выраженной экссудации предпочтение следует отдавать многослойным компрессионным биндам, сформированным из эластичных бинтов короткой растяжимости, или многокомпонентным биндам, сочетающим эластичные бинты короткой и высокой растяжимости, после купирования воспаления и уменьшения степени экссудации - переход на специальный компрессионный трикотаж 2 - 3 класса компрессии. Использование однослойных и однокомпонентных высокорастяжимых биндажей является неэффективным.

- Рекомендуется использование двухслойного компрессионного трикотажа и многослойных эластичных биндажей с уровнем компрессии не менее 40 мм.рт.ст. у пациентов с ХЗВ С6 для лечения венозных трофических язв [121].

УДД 5 УУР С

Комментарий. Использование МЭКИ 1, 2 и 3-го классов способствует снижению частоты рецидивов ТЯ с тенденцией к большей эффективности высокого компрессионного класса. Вместе с тем основным фактором является приверженность больных лечению, что заставляет применять у некоторых пациентов

меньший компрессионный класс. Наибольшую эффективность демонстрирует двухслойный компрессионный трикотаж с высоким уровнем жесткости, суммарная компрессия которого при сочетании двух слоев соответствует 35 - 40 мм.рт.ст. (III класс компрессии). Вместе с тем многие исследования подтверждают высокую эффективность многослойного бинтования при лечении язв, уровень компрессии которого также соответствует 40 мм.рт.ст., что может рассматриваться как альтернатива компрессионному трикотажу [393, 394]. Есть сведения, что дальнейшее увеличение компрессии повышает эффективность [395].

- Не рекомендуется использование трикотажа высокого класса компрессии пациентам с ХЗВ С5 - С6 и сочетанной окклюзионно-стенотической патологией артерий нижних конечностей, значениями лодыжечно-плечевого индекса менее 0,8 [392, 396, 397].

УДД 5 УУР С

Комментарий. У пациентов, имеющих противопоказания к стандартной компрессионной терапии, особенно у пациентов с окклюзионно-стенотическими поражениями артерий нижних конечностей, для лечения венозных ТЯ применяется интермиттирующая пневматическая компрессия

- Рекомендуется в дополнение к ФЛС использовать нестероидные противовоспалительные препараты, антигистаминные средства системного действия, антибактериальные препараты у пациентов с ХЗВ, имеющим трофические нарушения и язвы для устранения ассоциированных с данными формами ХЗВ симптомов [77].

УДД 5 УУР С

Комментарий. Нестероидные противовоспалительные препараты используют при венозных язвах, сопровождающихся выраженным болевым синдромом, который свидетельствует о поражении фасции, сухожилий и надкостницы. Обычно их назначают в виде раствора для инъекций или в свечах. Антигистаминные назначают при наличии зуда кожи и других признаков аллергического дерматита или экземы, вплоть до полного их исчезновения. Показанием к проведению антибактериальной терапии служат признаки острого инфекционного воспаления мягких тканей, окружающих трофическую язву, или высокая степень ее бактериальной контаминации, при наличии синдрома системной воспалительной реакции. В случае отсутствия системного ответа на инфекционно-воспалительный процесс в зоне изъязвления следует отдавать предпочтение местной санации гнойного очага с использованием растворов антисептиков, интерактивных повязок, физических средств.

- Хирургический дебридмент рекомендуется как предпочтительный метод местного лечения на первоначальном этапе очистки венозных язв [398 - 400].

УДД 3 УУР В

Комментарий. Местное лечение венозных ТЯ один из основных компонентов лечения. Дебридментом ТЯ называют оздоровление раневого ложа путем удаления некротической и бактериально загрязненной ткани, фибринового налета, инородных тел и инфицированного раневого экссудата. Хирургический дебридмент - удаление некротизированных тканей и фибринового налета с помощью скальпеля, кюретки, ножниц, ложечки Фолькмана или лазера в операционных и/или стационарных/амбулаторных условиях. Считается самым быстрым и эффективным методом дебридмента язв.

- Рекомендовано применение местного лечения у пациентов с ХЗВ С6 в дополнение к компрессионной терапии и системной фармакотерапии для заживления трофических язв [77].

УДД 5 УУР С

Комментарий. Целесообразно использовать современные раневые покрытия, адаптированные к стадии раневого процесса, создающие сбалансированную влажную среду, оптимальную для

регенераторных процессов. Выбор конкретных лечебных средств зависит от особенностей раневого процесса, состояния тканей, окружающих трофическую язву. Выбор перевязочного средства требует обязательного учета фазы течения раневого процесса и степени экссудации. Виды перевязочных средств представлены в таблице 6. Поверх раневого покрытия обязательно следует наложить компрессионный бандаж.

Таблица 6. Современные перевязочные средства, применяющиеся для лечения венозных трофических язв

Группы повязок	Фаза раневого процесса	Степень экссудации	Функциональные свойства
Губчатые повязки	1 - 2	Раны со средней или выраженной экссудацией	<p>Паропроницаемы. Активно абсорбируют жидкость, поддерживая сбалансированную влажную среду.</p> <p>Стимулируют грануляции, защищают кожу от мацерации.</p> <p>Хорошо сочетаются с эластичной компрессией.</p>
Альгинатные повязки			<p>Необратимо связывают жидкость, поддерживая сбалансированную влажную среду и способствуя очищению раны, дренированию и гемостазу.</p> <p>Стимулируют рост и развитие грануляционной ткани. Не нарушают микроциркуляцию и оксигенацию краев язвы. Требуют дополнительного применения вторичной повязки и средств фиксации.</p>
Гидрогели	2 - 3	Раны с минимальной экссудацией	<p>Создают и длительно поддерживают влажную среду, прозрачны.</p> <p>Умеренно поглощают и очищают, уменьшают боли, не адгезивны.</p>
Гидроколлоиды	2	Раны с малой или средней экссудацией	<p>Паропроницаемы. Частично проницаемы для воздуха.</p> <p>Абсорбируют жидкость, стимулируют грануляции и эпителизацию, защищают от вторичного инфицирования.</p>
Атравматические сетчатые повязки	Все фазы		<p>Хорошо проницаемы, легко моделируются на ранах сложной конфигурации.</p> <p>Не прилипают к ране, защищают грануляции, но требуют дополнительного применения вторичной повязки и средств фиксации.</p>
Коллагеновые	2 - 3	Раны с малой экссудацией	<p>Легко моделируются на ранах сложной конфигурации. Стимулируют рост и развитие грануляционной ткани. Не нарушают микроциркуляцию и оксигенацию краев язвы.</p>

- Не рекомендовано применение современных антисептиков (АТХ: D08A, Антисептики и дезинфицирующие средства) для местного лечения у пациентов с ХЗВ С6 для заживления трофических язв [77] [401].

УДД 5 УУР С

Комментарий. Современные антисептики неэффективны в очищении венозных язв и обладают цитотоксичным действием.

- Рекомендовано применение сульфатаиозол серебра у пациентов с ХЗВ С6 для заживления трофических язв [401].

УДД 3 УУР В

- Рекомендовано применение дополнительных методов местного лечения у пациентов с ХЗВ С6 для заживления трофических язв [401].

УДД 3 УУР В

Комментарий. К дополнительным методам местного лечебного воздействия на ТЯ относят лазерное облучение, вакуумную обработку раны, ее биологическую санацию и лечение в управляемой абактериальной среде.

Каждая перевязка на любом этапе лечения должна включать щадящий туалет ТЯ, уход за окружающими тканями и, в зависимости от конкретной клинической ситуации, применение современных раневых покрытий и/или топических лекарственных средств. Кратность перевязок зависит от проявлений раневого процесса (наличия некротических тканей, количества и характера раневого экссудата, грануляций, выраженности эпителизации и др.). При обработке язвы оптимальным можно считать струйное промывание ее поверхности стерильным, подогретым до 37 °С, натрия хлоридом**. Следует избегать применения концентрированных антисептиков (АТХ: D08A, Антисептики и дезинфицирующие средства, повидон-йод**, водорода пероксид** и др.), традиционно используемых при лечении острых ран, поскольку они не только уничтожают микроорганизмы, но и оказывают цитотоксическое действие, повреждая грануляционную ткань. Лаваж под повышенным давлением, вихревая терапия нежелательны, так как способствуют проникновению микроорганизмов в толщу тканей и повреждают микроциркуляторное русло. Хирургическую обработку или дебридмент проводят при наличии большого количества некротических тканей и фибрина. При этом в ходе процедуры не следует стремиться обнажить дно ТЯ. Дальнейшее местное лечение зависит от фазы раневого процесса.

Терапия вакуумного закрытия (VAC-терапия) помогает улучшить результаты лечения сложных венозных язв и ведет к ряду серьезных изменений в клинической практике в течение последних десяти лет. VAC-терапия должна использоваться как часть индивидуального комплексного плана лечения. Ее задачами служат удаление экссудата, уменьшение отека вокруг раны, улучшение микроциркуляция, уменьшение размера язвы, оптимизация раневого ложа, ускорение роста грануляционной ткани, снижение сложности процедур хирургического закрытия ран.

- Рекомендовано выполнять ранние хирургические вмешательства, направленные на коррекцию венозной гемодинамики с преимущественным использованием малоинвазивных технологий, не дожидаясь полного заживления ТЯ консервативными методами [402 - 404].

УДД 2 УУР В

Комментарий. В отдельных случаях допустимо использование этапных хирургических вмешательств. Рандомизированное клиническое исследование EVRA продемонстрировало, что раннее устранение поверхностного рефлюкса эндоваскулярными методами сокращает средний срок заживления венозной трофической язвы с 82 (95% ДИ, 69 - 92) дней до 56 (95% ДИ, 49 - 66) дней и в 1,4 раза увеличивает шанс на заживление в течение 24 недель [405].

- Рекомендовано применение shave-therapy у пациентов с длительно незаживающими венозными ТЯ [77].

УДД 5 УУР С

Комментарий. Наряду с операциями на венозной системе, при длительно незаживающих язвах с развитием грубых изменений мягких тканей в виде липодерматосклероза, целесообразно послойное иссечение язвы вместе с измененными тканями и последующей кожной пластикой (shave-therapy). Аутодермопластику расщепленным перфорированным кожным лоскутом используют как в качестве самостоятельного метода, так и в сочетании с вмешательствами на венозной системе.

4. Медицинская реабилитация, медицинские показания и противопоказания к применению методов реабилитации

Порядок разработки и реализации индивидуальной программы реабилитации и абилитации инвалида утвержден и осуществляется согласно Приказу Министерства труда и социальной защиты РФ от 13.06.2017 г. N 486н [406]. Объем и спектр реабилитационных мероприятий, безусловно, может быть разным. Тем не менее, необходимо обозначить общие принципы реабилитации больных и инвалидов с ХЗВ, к соблюдению которых следует стремиться во всех случаях.

Суть реабилитационной программы - комплекс мероприятий, направленных на возмещение (компенсацию) утраченных (нарушенных) функций, ограничений жизнедеятельности. Цель программы - повышение качества жизни больного. При ХЗВ указанные задачи реализуются с помощью коррекции поведения, образа жизни и дополнительного комплекса лечебно-профилактических медицинских средств.

- Рекомендовано устранение факторов риска или максимальное снижение их негативного воздействия при реабилитации и ревалидизации пациентов с ХЗВ [55, 74].

УДД 5 УУР С

Комментарий 1. Поскольку развитие ХВН происходит в условиях ортостатической нагрузки, одной из ключевых задач реабилитационных мероприятий служит также приведение индивидуальной дневной ортостатической нагрузки в соответствие с возможностями пораженной венозной системы. Важной составной частью реабилитации служит проведение лечащим врачом врачебно-педагогической работы, направленной на детальное выяснение образа жизни пациента, его информирование относительно заболевания и прогноза, а также разработку конкретных рекомендаций по модификации факторов риска.

Комментарий 2. коррекция образа жизни (изменение условий труда, увеличение динамической активности, дозированная лечебная ходьба, регулярная разгрузочная гимнастика, плавание, постуральный дренаж) может сопровождаться ослаблением симптомов ХЗВ. Необходимо уменьшить непрерывную и суммарную дневную вертикальную нагрузку, профессиональную и бытовую гиподинамию, физические перегрузки, излишнюю массу тела, а также исключить вредные привычки и обстоятельства. Рекомендации по изменению образа жизни включают ежедневную ходьбу, желательную в середине дня или до/после работы, всегда в компрессионном трикотаже; отдых с приподнятыми ногами во время перерывов и по возможности; элевацию ножного конца кровати на 10 - 20 см, чтобы получить угол примерно 10 градусов, кроме пациентов с хронической сердечной недостаточностью, легочной гипертензией, заболеваниями периферических артерий и грыжей пищеводного отверстия диафрагмы; уход за кожей ног (увлажнение кожи для предотвращения высыхания и растрескивания кожи); холодный душ, особенно в теплое время года; ношение свободной одежды, не препятствующей движениям и дыханию; ортопедическая коррекция при дисморфизме стопы, удобная обувь на низком каблуке (< 3 см) со стелькой; исключение инсоляций, сауны, горячих ванн; контроль веса [407].

Комментарий 3. Ожирение является фактором риска развития ХВН и, возможно, варикозного расширения вен нижних конечностей [408 - 410]. Возраст и ожирение являются двумя основными факторами риска сердечно-сосудистых заболеваний, с ростом распространенности ожирения и увеличения

продолжительности жизни населения ожидается резкий рост бремени сердечно-сосудистых заболеваний [411, 412]. В исследовании с использованием дуплексного сканирования значительный рефлюкс наблюдался у пациентов с более высоким ИМТ ($P = 0,006$), при этом возраст и ИМТ положительно коррелировали с клиническим классом С ($r = 0,176$; $P = 0,013$ и $r = 0,140$; $P = 0,049$) соответственно [409]. Ретроспективное поперечное исследование, включавшее 482 пациента с ХЗВ выявило значимую положительную корреляцию между ИМТ и клиническими классами (С) ХЗВ для женщин (0,43), но не для мужчин (0,07). Ожирение (ИМТ $\geq 30,0$) достоверно чаще встречалось у пациентов с ХЗВ в клинических классах С3 ($p < 0,001$) и С4 ($p = 0,002$) и реже у пациентов с ХЗВ в клиническом классе С1 ($p < 0,001$) [413]. В ретроспективном исследовании эффективности хирургического лечения ХЗВ с оценкой по CIVIQ и VCSS проанализированы результаты венозных операций у 65 329 пациентов (77% женщин; 23% мужчин): значительно худшие результаты были отмечены у пациентов с ИМТ ≥ 35 кг/м², а худшие - у пациентов с ИМТ ≥ 46 кг/м² ($P < 0,001$). Результаты лечения по изменению CIVIQ и VCSS у пациентов с ИМТ ≥ 46 кг/м² были настолько плохими, что авторы предлагают прежде чем предлагать лечение варикозного расширения вен, рассмотреть возможность снижения веса [414].

Комментарий 4. Существенным резервом для реабилитации пациентов, а также профилактики прогресса венозных заболеваний нижних конечностей служит правильный выбор профессии и разумная организация труда в выбранной специальности. Например, при длительном пребывании в положении "сидя" полезно периодически устраивать разгрузочные паузы с возвышенным положением нижних конечностей, пользоваться ножным тренажером, расположенным под офисным столом. Простые изменения условий труда, например, оснащение рабочих мест высокими стульями, соблюдение режима труда и отдыха и медицинские консультации, могут оказаться очень эффективными.

- Рекомендованы занятия лечебной физкультурой при заболевании периферических сосудов при реабилитации пациентам с ХЗВ [415 - 417].

УДД 4 УУР С

Комментарий. Функциональная недостаточность МВП стопы и голени из-за снижения мышечной силы, диапазона движений голеностопного сустава (AROM) и скорости ходьбы играет важную роль в увеличении венозной гипертензии при ХВН [415 - 417]. Лечебная физкультура (ЛФК) рекомендуется для устранения проблемы дисфункции мышечной помпы [418, 419]. Повышение тонуса вен можно достигнуть с помощью силовых упражнений для укрепления мышц голени и упражнений на выносливость [407, 419 - 421]. Установлено, что изометрические и изотонические упражнения для укрепления мышц голени у пациентов с венозными язвами приводят к увеличению мышечной силы венозной помпы и AROM, что приводит к уменьшению амбулаторной венозной гипертензии [422, 423]. 12-недельная программа изокинетических физических упражнений у пациентов с ХВН приводит наряду с увеличением силы МВП и AROM, к уменьшению боли и улучшению качества жизни [424]. В двойном слепом РКИ установлено, что комплекс физических упражнений, включающий аэробные упражнения на велоэргометре, упражнения на укрепление и растяжку икроножных мышц, в дополнение к компрессионной терапии, замедлили прогрессирование ХВН, уменьшили симптомы и клиническую тяжесть ХВН, улучшили функциональный статус и качество жизни больных [425]. Кохрейновский систематический обзор по применению физических упражнений для лечения ХВН без язв включил 2 РКИ, качество которых расценено авторами как очень низкое [426]. Сделан вывод, что на сегодняшний день недостаточно данных для оценки эффективности физических упражнений при ХВН. Вместе с тем, для пациентов с заболеваниями вен нижних конечностей разработаны специальные протоколы физических упражнений в воде, включающего ходьбу против потока воды для увеличения венозного возврата за счет накачки икроножных мышц [427]. Рекомендуются не только специальные методы ЛФК, осуществляемые под наблюдением врача, но и комплекс простых упражнений, выполняемых пациентом самостоятельно. Целесообразно вводить ежедневные обязательные дозированные пешеходные прогулки, применять разгружающую ноги гимнастику. Оптимальным видом спорта при всех формах ХЗВ и ХВН можно назвать плавание и аквааэробика. При выборе санаторно-курортного лечения следует ориентироваться на возможность проведения лечебной физкультуры, методик ходьбы (терренкур), плавания [428].

- Рекомендовано применение бальнеотерапии при реабилитации пациентам с ХВН для уменьшения

симптомов [390, 412, 413].

УДД 1 УУР А

Комментарий. Бальнеотерапия (БТ) включает различные лечебные процедуры с использованием минеральной воды (ванны контрастные лечебной, подводный душ-массаж лечебный) и осуществляется на термальных природных курортах в рамках санаторно-курортного лечения ХЗВ. Движение в термальном воде направлено на восстановление работы МВП, а гидростатическое давление уменьшает венозный отек. Подводный массаж и дорожка Кнейпа (чередование горячего и холодного душа) стимулируют кожную вазомоторную реакцию, а подводные упражнения могут помочь отягчающим локомоторным факторам, включая анкилоз колен или голеностопных суставов [429]. Гидростатическое давление действует на ткани и вызывает сжатие кровеносных сосудов, что может способствовать венозному возврату и уменьшению отека и боли [429, 431]. Подводная сонография ног показала, что погружение в воду уменьшает диаметр нормальных и варикозных вен, увеличивает спонтанный кровоток и уменьшает рефлюкс, если он присутствует [432]. Тепло и плавучесть воды могут блокировать болевые сигналы, воздействуя на тепловые и механорецепторные рецепторы и увеличивая кровоток. Также существует психическое расслабление, связанное с гидротерапией, которое способствует уменьшению боли [433], а подводные упражнения улучшают отягчающие двигательные факторы и восстанавливают дисфункцию МВП [429]. Было показано, что укрепление голеностопного сустава улучшает мышечную выносливость и может даже восстановить надлежащую насосную функцию мышц [407]. Также отмечается роль типов воды с более высокой плотностью [434]. Крупнейшее на сегодняшний день рандомизированное контролируемое исследование (РКИ) по применению БТ при ХЗВ показало, что БТ обеспечивает значительное улучшение клинических симптомов и качества жизни для людей с далеко зашедшими стадиями ХВН в течение как минимум одного года наблюдения [435]. Кохрейновский систематический обзор (2019 г.) включал 7 РКИ (891 участник), в 6 РКИ оценивали БТ и плацебо, в 1 РКИ сравнивалась БТ и флеботропное лекарственное средство. Сделаны выводы о том, что БТ приводит к умеренному уменьшению боли, пигментации и улучшению качества жизни [430].

- Рекомендованы применение физиотерапевтических методов при реабилитации пациентам с ХВН [409 - 426] [77].

УДД 5 УУР С

Комментарий. Помимо улучшения гемодинамического состояния, методы физиотерапии направлены на сохранение или реактивацию активных и пассивных механизмов регуляции кровотока нижних конечностей. Спектр физиотерапевтических методов, применяемых при ХВН, эффективность которых объективно доказана, ограничен использованием различных вариантов прерывистой пневмокомпрессии (ПКК), электрической стимуляции мышц голени, импульсной магнитотерапии и низкоинтенсивной лазерной терапии (НИЛИ).

- Рекомендованы применение прерывистой пневмокомпрессии при реабилитации пациентам с ХВН [436 - 438].

УДД 2 УУР С

Комментарий. Установлено, что ПКК с давлением 120 мм. рт. ст. эффективна при флеболимфедеме, способствует уменьшению болевого синдрома, улучшению венозного кровотока и заживлению трофических язв [436 - 438].

- Рекомендованы применение электрической стимуляции мышц голени при реабилитации пациентам с ХВН [439 - 441].

УДД 3 УУР С

Комментарий. Современные системы электростимуляции позволяют эффективно активировать функцию мышечно-венозной помпы голени вне зависимости от состояния мышечной ткани, окружающих

суставов и сохранности клапанного аппарата вен, что обеспечивает существенное увеличение линейной и объемной скорости венозного оттока. Электрическая стимуляция мышц голени может быть использована с целью купирования субъективных и объективных веноспецифических симптомов, а также в составе комплексной терапии венозных трофических язв [439 - 441].

- Рекомендованы применение импульсной магнитотерапии при реабилитации пациентам с ХВН [442 - 446]

УДД 2 УУР С

Комментарий. По результатам плацебо-контролируемых РКИ установлено уменьшение болевого синдрома и ускорение заживления трофических язв венозной этиологии по сравнению с плацебо-контролем под влиянием магнитотерапии. Установлено, что риск развития рецидивов у пациентов, получавших курс магнитотерапии, уменьшается в 2 раза по сравнению с традиционной консервативной терапией [442 - 446].

- Рекомендованы применение импульсной магнитотерапии и низкоинтенсивной лазерной терапии при реабилитации пациентам с ХВН [447 - 452]

УДД 1 УУР С

Комментарий. Также достаточно убедительны данные, свидетельствующие об эффективности НИЛИ в заживлении трофических язв венозной этиологии. Разные авторы предлагают использовать красное (635 - 685 нм) или инфракрасное (830 - 890 нм) лазерное излучение как в варианте наружного локального воздействия, так и методику внутрисосудистого лазерного облучения (ВЛОК) (Низкоинтенсивная лазеротерапия). При этом в последние годы была разработана методика комбинированного лазерного воздействия излучением различных спектральных диапазонов (ультрафиолетового (365 - 405 нм), зеленого (525 нм)), что позволяет улучшить трофическое обеспечение тканей и уменьшить выраженность воспалительного процесса. Несмотря на разнообразие методических подходов, все исследователи установили в сравнении с контрольными группами, получавшими традиционную консервативную терапию без НИЛИ, достоверное ускорение сроков регенерации язвенных дефектов [447 - 452]. Существенно меньше достоверных данных свидетельствует об эффективности ультразвуковой терапии низкой интенсивности в заживлении трофических язв [453, 454].

5. Профилактика и диспансерное наблюдение, медицинские показания и противопоказания к применению методов профилактики

Согласно приказу Министерства здравоохранения Российской Федерации от 29.03.2019 г. N 173н "Об утверждении порядка проведения диспансерного наблюдения за взрослыми" диспансеризация направлена на выявление хронических неинфекционных заболеваний (и факторов риска их развития) [455]. У пациентов с ХЗВ профилактика должна быть направлена на устранения таких факторов риска как низкая физическая активность, избыточная масса тела, образ жизни.

- Рекомендуется коррекция факторов риска и своевременное проведение лечения у пациентов с ХЗВ в качестве профилактики прогрессирования венозной недостаточности [73 - 75].

УДД 5 УУР С

Комментарий. При отсутствии клинических проявлений варикозного расширения вен, а также при клинических классах хронических заболеваний вен С0 - С2 проведение профилактики развития варикозного расширения вен не рекомендовано в связи с отсутствием данных о методах с доказанной эффективностью. Единственной эффективной мерой профилактики развития хронической венозной недостаточности у пациентов с варикозной болезнью является своевременное устранение источника рефлюкса.

- Пациентам с ХЗВ от С3 - С4 на фоне первичного рефлюкса при невозможности устранения источника

рефлюкса рекомендовано использование эластичной компрессии от 20 - 30 мм рт. ст. [112, 113].

УДД 3 УУР В

Комментарий. При отсутствии возможности проведения своевременного хирургического лечения в связи с наличием тяжелой сопутствующей патологии у пациента или других причин при наличии варикозного расширения вен нижних конечностей с целью замедления темпов прогрессирования заболевания в качестве меры профилактики развития осложнений заболевания целесообразно применение эластической компрессии [456, 457]

- Не рекомендуется проведение профилактики развития варикозной болезни беременным женщинам при отсутствии клинических признаков заболевания [130].

УДД 1 УУР А

Комментарий. Беременность может рассматриваться как временный фактор риска развития варикозного расширения вен нижних конечностей. При этом, нужно отметить, что хотя в ряде крупных исследований обнаружена прямая взаимосвязь между числом беременностей и тяжестью венозной недостаточности у предрасположенных к варикозной болезни женщин [458, 459], некоторые публикации поставили под сомнение данную взаимосвязь [460]. Вместе с тем, доказательств эффективности ФЛС или компрессионного трикотажа в профилактике появления варикозного расширения вен нет, поэтому профилактическое назначение лекарственных препаратов или эластической компрессии здоровым женщинам во время беременности нецелесообразно.

6. Организация оказания медицинской помощи

Медицинская помощь пациентам с ВБНК может оказываться в следующих условиях:

- амбулаторно (в условиях, не предусматривающих круглосуточное медицинское наблюдение и лечение);
- в дневном стационаре (в условиях, предусматривающих медицинское наблюдение и лечение в дневное время, не требующих круглосуточного медицинского наблюдения и лечения);
- стационарно (в условиях, обеспечивающих круглосуточное медицинское наблюдение и лечение).

Медицинская помощь пациентам с варикозной болезнью вен нижних конечностей оказывается в виде:

- первичной медико-санитарной помощи;
- скорой, в том числе скорой специализированной, медицинской помощи;
- специализированной, в том числе высокотехнологичной, медицинской помощи.

Первичная медико-санитарная помощь пациентам с ВБНК предусматривает:

- 1) первичную доврачебную медико-санитарную помощь;
- 2) первичную врачебную медико-санитарную помощь;
- 3) первичную специализированную медико-санитарную помощь.

Первичная доврачебная медико-санитарная помощь осуществляется амбулаторно работниками со средним медицинским образованием фельдшерских здравпунктов, фельдшерско-акушерских пунктов, врачебных амбулаторий, здравпунктов, поликлиник, поликлинических подразделений медицинских организаций, отделений (кабинетов) медицинской профилактики, центров здоровья.

Первичная врачебная медико-санитарная помощь осуществляется участковым врачом, врачом общей практики (семейным врачом) в амбулаторных условиях. При выявлении признаков ВБНК пациент направляется к профильному специалисту для оказания первичной специализированной медико-санитарной помощи.

Первичная специализированная медико-санитарная помощь оказывается пациентам с ВБНК врачами-хирургами, врачами сердечно-сосудистыми хирургами. Для проведения диагностических исследований привлекаются врачи ультразвуковой диагностики. Идеальной является ситуация, когда врач-хирург, врач сердечно-сосудистый хирург имеет подготовку по ультразвуковой диагностике и проводит исследование самостоятельно.

С развитием новых медицинских технологий, включающих методы термической и нетермической облитерации, склеротерапию, минифлебэктомию, подавляющее большинство пациентов с ВБНК может получить адекватную хирургическую помощь в амбулаторных условиях.

Скорая, в том числе специализированная, медицинская помощь оказывается пациентам с ВБНК в случае развития жизнеугрожающих состояний, таких как кровотечение из варикозно расширенных вен, тромбоз поверхностных вен нижних конечностей. В остальных случаях пациенты с ВБНК сохраняют мобильность и обращаются за первичной медико-санитарной помощью самостоятельно.

Специализированная, в том числе высокотехнологичная, медицинская помощь оказывается в условиях стационара (дневного стационара) врачами-хирургами, врачами сердечно-сосудистыми хирургами, в ряде случаев врачами по рентгенэндоваскулярной диагностике и лечению. Для проведения диагностических исследований могут привлекаться врачи ультразвуковой диагностики, врачи лучевой диагностики.

Показаниями для плановой госпитализации пациентов с ВБНК в стационар являются:

- оперативное лечение ВБНК при невозможности (организационной, материально-технической, финансовой) провести оперативное лечение в амбулаторных условиях или в условиях дневного стационара;
- санация венозной трофической язвы при невозможности (организационной, материально-технической, финансовой) провести лечение в амбулаторных условиях или в условиях дневного стационара;

Показания для экстренной госпитализации пациентов с ВБНК в стационар являются:

- кровотечение из варикозно расширенных вен;
- тромбоз поверхностных вен нижних конечностей, с высоким риском перехода тромба на глубокие вены в стадию острого тромбоза или гнойного тромбоза;
- острый тромбоз поверхностных вен с клиническими признаками воспаления, достигающими верхней трети бедра в системе БПВ и/или верхней трети голени в системе МПВ при невозможности ультразвукового исследования вен.

Критерии выписки из стационара:

- завершённое оперативное лечение ВБНК;
- заживление венозной трофической язвы или устойчивая тенденция к эпителизации трофической язвы или ликвидация воспалительных явлений в области трофической язвы, отсутствие выраженной экссудации и кровотечения из трофической язвы;
- надёжный гемостаз в случае кровотечения из варикозно расширенных вен, отсутствие рецидива

кровотечения из варикозно расширенных вен;

- отсутствие прогрессирования тромботического процесса при тромбозе поверхностных вен, отсутствие флотации тромба, ликвидация воспалительных явлений, подобранная антикоагулянтная терапия при необходимости.

7. Дополнительная информация (в том числе факторы, влияющие на исход заболевания или состояния)

Не предусмотрена

Критерии оценки качества медицинской помощи

N	Критерии качества	Выполнено	
Этап постановки диагноза			
1	Выполнено клиническое обследование пациента (выявление веноспецифических жалоб, сбор анамнеза, осмотр, пальпации нижних конечностей).	Да	Нет
2	Определен клинический класс заболевания по СЕАР.	Да	Нет
3	Перед проведением инвазивного вмешательства выполнено дуплексное сканирование поверхностных и глубоких вен нижних конечностей с определением факта наличия, источника и пути распространения рефлюкса, изучением особенностей анатомии подкожных вен.	Да	Нет
4	При обоснованном подозрении на поражение подвздошных вен, вен малого таза, вен забрюшинного пространства выполнены дополнительные методы визуализации венозной системы (флебография, МРТ-венография, КТ-венография).	Да	Нет
Этап консервативного и хирургического лечения			
1	При согласии пациента на инвазивное лечение ликвидированы патологические рефлюксы, и/или устранены варикозные вены, и/или достигнуто улучшение гемодинамических показателей венозного оттока	Да	Нет
2	Перед проведением инвазивного лечения произведена индивидуальная оценка риска возникновения ВТЭО.	Да	Нет
3	В период проведения инвазивного лечения назначена профилактика ВТЭО в соответствии с индивидуальным уровнем риска.	Да	Нет
4	После инвазивного вмешательства назначена компрессионная терапия.	Да	Нет
5	При сохранении субъективных симптомов ХЗВ после инвазивного вмешательства назначена компрессионная терапия и/или курсовой прием ФЛС и/или электрическая стимуляция мышц голени.	Да	Нет

Список литературы

1. Jin Y., Xu G., Huang J., Zhou D., Huang X., Shen L. Analysis of the association between an insertion/deletion polymorphism within the 3' untranslated region of COL1A2 and chronic venous insufficiency//Ann. Vasc. Surg. Elsevier Inc., 2013. Vol. 27, N 7. P. 959 - 963.
2. Shadrina A., Tsepilov Y., Sokolova E., Smetanina M., Voronina E., Pakhomov E., Sevost'ianova K., Shevela A., Ilyukhin E., Seliverstov E., Zolotukhin I., Filipenko M. Genome-wide association study in ethnic Russians suggests an association of the MHC class III genomic region with the risk of primary varicose veins//Gene. 2018. Vol. 659. P. 0378 - 1119.
3. Hoțoleanu C., Jurj C. The involvement of genetic factors in chronic venous insufficiency.//Rom. J. Intern. Med. 2008. Vol. 46, N 2. P. 119 - 123.
4. Bharath V., Kahn S.R., Lazo-Langner A. Genetic polymorphisms of vein wall remodeling in chronic venous disease: A narrative and systematic review//Blood. American Society of Hematology, 2014. Vol. 124, N 8. P. 1242 - 1250.
5. Lim C.S., Davies A.H. Pathogenesis of primary varicose veins//Br. J. Surg. John Wiley & Sons, Ltd, 2009. Vol. 96, N 11. P. 1231 - 1242.
6. Ng M.Y.M., Andrew T., Spector T.D., Jeffery S. Linkage to the FOXC2 region of chromosome 16 for varicose veins in otherwise healthy, unselected siblings pairs//J. Med. Genet. J Med Genet, 2005. Vol. 42, N 3. P. 235 - 239.
7. Surendran S., Girijamma A., Nair R., Ramegowda K.S., Nair D.H., Thulaseedharan J. V., Lakkappa R.B., Kamalapurkar G., Kartha C.C. Forkhead box C2 promoter variant c<512C.T is associated with increased susceptibility to chronic venous diseases//PLoS One/ed. Ahrens I. Public Library of Science, 2014. Vol. 9, N 3. P. e90682.
8. Mellor R.H., Brice G., Stanton A.W.B., French J., Smith A., Jeffery S., Levick J.R., Burnand K.G., Mortimer P.S. Mutations in FOXC2 are strongly associated with primary valve failure in veins of the lower limb//Circulation. Lippincott Williams & Wilkins, 2007. Vol. 115, N 14. P. 1912 - 1920.
9. Al-Batayneh K.M., Al Battah R.M. Genetic variation in the proximal 5' UTR of FOXC2 gene in varicose veins and hemorrhoids patients//Int. J. Integr. Biol. 2008. Vol. 4, N 2. P. 78 - 80.
10. Shadrina A.S., Zolotukhin I.A., Filipenko M.L. Molecular Mechanisms Underlying the Development of Varicose Veins of Low Extremities//Flebologia. Media Sphere Publishing Group, 2017. Vol. 11, N 2. P. 71.
11. Shadrina A.S., Smetanina M.A., Sokolova E.A., Sevost'ianova K.S., Shevela A.I., Demekhova M.Y., Shonov O.A., Ilyukhin E.A., Voronina E.N., Zolotukhin I.A., Kirienko A.I., Filipenko M.L. Association of polymorphisms near the FOXC2 gene with the risk of varicose veins in ethnic Russians//Phlebol. J. Venous Dis. 2016. Vol. 31, N 9. P. 640 - 648.
12. Markovic J.N., Shortell C.K. Genomics of varicose veins and chronic venous insufficiency//Semin. Vasc. Surg. 2013. Vol. 26, N 1. P. 2 - 13.
13. Cai G., Zhang B., Weng W., Shi G., Huang Z. The associations between the MCP-1-2518 A/G polymorphism and ischemic heart disease and ischemic stroke: a meta-analysis of 28 research studies involving 21,524 individuals.//Mol. Biol. Rep. 2015. Vol. 42, N 5. P. 997 - 1012.
14. Bergan J. Molecular Mechanisms in Chronic Venous Insufficiency//Ann. Vasc. Surg. 2007. Vol. 21, N 3. P. 260 - 266.
15. Pascarella L., Schönbein G.W.S., Bergan J.J. Microcirculation and venous ulcers: A review//Ann. Vasc.

Surg. Springer New York, 2005. Vol. 19, N 6. P. 921 - 927.

16. Fitts M.K., Pike D.B., Anderson K., Shiu Y.-T. Hemodynamic Shear Stress and Endothelial Dysfunction in Hemodialysis Access//Open Urol. Nephrol. J. Bentham Science Publishers Ltd., 2014. Vol. 7, N 1. P. 33 - 44.

17. Anwar M.A., Shalhoub J., Lim C.S., Gohel M.S., Davies A.H. The Effect of Pressure-Induced Mechanical Stretch on Vascular Wall Differential Gene Expression//J. Vasc. Res. Karger Publishers, 2012. Vol. 49, N 6. P. 463 - 478.

18. Perrin M., Ramelet A.A. Pharmacological Treatment of Primary Chronic Venous Disease: Rationale, Results and Unanswered Questions//Eur. J. Vasc. Endovasc. Surg. Elsevier Ltd, 2011. Vol. 41, N 1. P. 117 - 125.

19. Bergan J.J., Schmid-Schönbein G.W., Coleridge Smith P.D., Nicolaides A.N., Boisseau M.R., Eklof B. Chronic venous disease.//Minerva Cardioangiol. Italy, 2007. Vol. 55, N 4. P. 459 - 476.

20. Nicolaides A.N. Chronic venous disease and the leukocyte-endothelium interaction: From symptoms to ulceration//Angiology. Westminster Publications Inc., 2005. Vol. 56, N SUPPL. 1. P. S11 - S19.

21. Pocock E.S., Alsaigh T., Mazor R., Schmid-Schönbein G.W. Cellular and molecular basis of Venous insufficiency//Vasc. Cell. BioMed Central Ltd., 2014. Vol. 6, N 1.

22. Bergan J.J., Pascarella L., Schmid-Schönbein G.W. Pathogenesis of primary chronic venous disease: Insights from animal models of venous hypertension//J. Vasc. Surg. J Vasc Surg, 2008. Vol. 47, N 1. P. 183 - 192.

23. Ojdana D., Safiejko K., Lipska A., Sacha P., Wieczorek P., Radziwon P., Dadan J., Trynieszewska E. The inflammatory reaction during chronic venous disease of lower limbs//Folia Histochem. Cytobiol. Via Medica, 2009. Vol. 47, N 2. P. 185 - 189.

24. Sushkou S.A., Samsonava I.V., Galishevich M.M. Expression of the proinflammatory marker CD34 in varicose leg veins//Phlebologie. Schattauer GmbH, 2015. Vol. 44, N 1. P. 19 - 23.

25. Akar İ., İnce İ., Aslan C., Benli İ., Demir O., Altındeger N., Dogan A., Ceber M. Oxidative Stress And Prolidase Enzyme Activity In The Pathogenesis Of Primary Varicose Veins//Vascular. SAGE Publications Ltd, 2018. Vol. 26, N 3. P. 315 - 321.

26. Lim C., Shalhoub J., Gohel M., Shepherd A., Davies A. Matrix Metalloproteinases in Vascular Disease - A Potential Therapeutic Target?//Curr. Vasc. Pharmacol. Bentham Science Publishers Ltd., 2010. Vol. 8, N 1. P. 75 - 85.

27. Raffetto J., Khalil R. Matrix Metalloproteinases in Venous Tissue Remodeling and Varicose Vein Formation//Curr. Vasc. Pharmacol. Bentham Science Publishers Ltd., 2008. Vol. 6, N 3. P. 158 - 172.

28. Raffetto J.D. Dermal pathology, cellular biology, and inflammation in chronic venous disease//Thromb. Res. 2009. Vol. 123, N SUPPL. 4.

29. Mironiuc A., Palcau L., Andercou O., Rogojan L., Todoran M., Gordan G. Clinico-histopathological correlations of venous wall modifications in chronic venous insufficiency//Chirurgia (Bucur). 2008. Vol. 103, N 3. P. 309 - 312.

30. Janowski K., Sopiński M., Topol M. Changes in the wall of the great saphenous vein at consecutive stages in patients suffering from chronic vein disease of the lower limbs.//Folia Morphol. (Warsz). Poland, 2007. Vol. 66, N 3. P. 185 - 189.

31. Somers P., Knaapen M. The histopathology of varicose vein disease//Angiology. 2006. Vol. 57, N 5. P. 546 - 555.

32. Aunapuu M., Arend A. Histopathological changes and expression of adhesion molecules and laminin in varicose veins.//VASA. 2005. Vol. 34, N 3. P. 170 - 175.
33. Elsharawy M.A., Naim M.M., Abdelmaguid E.M., Al-Mulhim A.A. Role of saphenous vein wall in the pathogenesis of primary varicose veins//Interact. Cardiovasc. Thorac. Surg. 2007. Vol. 6, N 2. P. 219 - 224.
34. Renno W.M., Saleh F., Wali M. A journey across the wall of varicose veins: What physicians do not often see with the naked eye//Med. Princ. Pract. 2005. Vol. 15, N 1. P. 9 - 23.
35. Knaapen M.W.M., Somers P., Bortier H., De Meyer G.R.Y., Kockx M.M. Smooth muscle cell hypertrophy in varicose veins is associated with expression of estrogen receptor- β //J. Vasc. Res. 2005. Vol. 42, N 1. P. 8 - 12.
36. Stücker M., Krey T., Röchling A., Schultz-Ehrenburg U., Altmeyer P. The histomorphologic changes at the saphenofemoral junction in varicosis of the greater saphenous vein//Vasa - J. Vasc. Dis. Verlag Hans Huber AG, 2000. Vol. 29, N 1. P. 41 - 46.
37. Xiao Y., Huang Z., Yin H., Lin Y., Wang S. In vitro differences between smooth muscle cells derived from varicose veins and normal veins//J. Vasc. Surg. 2009. Vol. 50, N 5. P. 1149 - 1154.
38. Pascual G., Mendieta C., Mecham R.P., Sommer P., Bellón J.M., Buján J. Down-regulation of lysyl oxydase-like in aging and venous insufficiency//Histol. Histopathol. 2008. Vol. 23, N 2. P. 179 - 186.
39. Jeanneret C., Baldi T., Hailemariam S., Koella C., Gewaltig J., Biedermann B.C. Selective loss of extracellular matrix proteins is linked to biophysical properties of varicose veins assessed by ultrasonography//Br. J. Surg. 2007. Vol. 94, N 4. P. 449 - 456.
40. Haviarova Z., Janega P., Durdik S., Kovac P., Mraz P., Stvrtinova V. Comparison of collagen subtype I and III presence in varicose and non-varicose vein walls.//Bratisl. Lek. Listy. Slovakia, 2008. Vol. 109, N 3. P. 102 - 105.
41. Sansilvestri-Morel P., Rupin A., Jullien N.D., Lembrez N., Mestries-Dubois P., Fabiani J.N., Verbeuren T.J. Decreased production of collagen type III in cultured smooth muscle cells from varicose vein patients is due to a degradation by MMPs: Possible implication of MMP-3//J. Vasc. Res. 2005. Vol. 42, N 5. P. 388 - 398.
42. Wali M.A., Eid R.A. Smooth muscle changes in varicose veins: An ultrastructural study//J. Smooth Muscle Res. 2001. Vol. 37, N 5 - 6. P. 123 - 135.
43. Ducasse E., Giannakakis K., Chevalier J., Dasnoy D., Puppincq P., Speziale F., Fiorani P., Faraggiana T. Dysregulated apoptosis in primary varicose veins//Eur. J. Vasc. Endovasc. Surg. 2005. Vol. 29, N 3. P. 316 - 323.
44. Sansilvestri-Morel P., Fioretti F., Rupin A., Senni K., Fabiani J.N., Godeau G., Verbeuren T.J. Comparison of extracellular matrix in skin and saphenous veins from patients with varicose veins: Does the skin reflect venous matrix changes?//Clin. Sci. 2007. Vol. 112, N 3 - 4. P. 229 - 239.
45. de Mello Porciunculla M., Braga Diamante Leiderman D., Altenfeder R., Siqueira Barbosa Pereira C., Fioranelli A., Wolosker N., Castelli V. Clinical, ultrasonographic and histological findings in varicose vein surgery//Rev. Assoc. Med. Bras. Associacao Medica Brasileira, 2018. Vol. 64, N 8. P. 729 - 735.
46. Serralheiro P., Soares A., Almeida C.M.C., Verde I. TGF- β 1 in vascularwall pathology: Unraveling chronic venous insufficiency pathophysiology//Int. J. Mol. Sci. MDPI AG, 2017. Vol. 18, N 12.
47. Peschen M., Lahaye T., Hennig B., Weyl A., Simon J.C., Vanscheidt W. Expression of the adhesion molecules ICAM-1, VCAM-1, LFA-1 and VLA-4 in the skin is modulated in progressing stages of chronic venous insufficiency//Acta Derm. Venereol. 1999. Vol. 79, N 1. P. 27 - 32.
48. Broszczak D.A., Sydes E.R., Wallace D., Parker T.J. Molecular Aspects of Wound Healing and the Rise of Venous Leg Ulceration: Omics Approaches to Enhance Knowledge and Aid Diagnostic Discovery.//Clin. Biochem.

Rev. 2017. Vol. 38, N 1. P. 35 - 55.

49. Kim B.-C., Kim H.T., Park S.H., Cha J.-S., Yufit T., Kim S.-J., Falanga V. Fibroblasts from chronic wounds show altered TGF-beta-signaling and decreased TGF-beta Type II receptor expression.//J. Cell. Physiol. United States, 2003. Vol. 195, N 3. P. 331 - 336.

50. Yasim A., Kilinc M. Serum concentration of procoagulant, endothelial and oxidative stress markers in early primary varicose veins//Phlebology. 2008. P. 15 - 20.

51. Stanley A.C., Park H.Y., Phillips T.J., Russakovsky V., Menzoian J.O., Kent K.C., Schanzer H., Golden M.A., Sidawy A.N., Friedman S.G. Reduced growth of dermal fibroblasts from chronic venous ulcers can be stimulated with growth factors//J. Vasc. Surg. Mosby Inc., 1997. Vol. 26, N 6. P. 994 - 1001.

52. Kim I., Moon S.O., Kim S.H., Kim H.J., Koh Y.S., Koh G.Y. Vascular endothelial growth factor expression of intercellular adhesion molecule 1 (ICAM-1), vascular cell adhesion molecule 1 (VCAM-1), and E-selectin through nuclear factor-kappa B activation in endothelial cells.//J. Biol. Chem. United States, 2001. Vol. 276, N 10. P. 7614 - 7620.

53. Bates D.O., Harper S.J. Regulation of vascular permeability by vascular endothelial growth factors//Vascul. Pharmacol. Elsevier Inc., 2002. Vol. 39, N 4 - 5. P. 225 - 237.

54. Hosoi Y., Zukowski A., Kakkos S.K., Nicolaidis A.N. Ambulatory venous pressure measurements: new parameters derived from a mathematic hemodynamic model.//J. Vasc. Surg. United States, 2002. Vol. 36, N 1. P. 137 - 142.

55. Rabe E., Guex J., Puskas A., Scuderi A., Fernandez Quesada F., Coordinators V. Epidemiology of chronic venous disorders in geographically diverse populations: results from the Vein Consult Program//Int Angiol. 2012. Vol. 2. P. 10 - 115.

56. Criqui M., Jamosmos M., Fronck A., Denenberg J., Langer R., Bergan J., Golomb B. Chronic Venous Disease in an Ethnically Diverse Population: The San Diego Population Study//Am J Epidemiol. 2003. Vol. 158, N 5. P. 448 - 456.

57. VIN F., ALLAERT F.A., LEVARDON M. Influence of Estrogens and Progesterone on the Venous System of the Lower Limbs in Women//J. Dermatol. Surg. Oncol. John Wiley & Sons, Ltd, 1992. Vol. 18, N 10. P. 888 - 892.

58. Zolotukhin I.A., Seliverstov E.I., Shevtsov Y.N., Avakiants I.P., Nikishkov A.S., Tatarintsev A.M., Kirienko A.I. Prevalence and Risk Factors for Chronic Venous Disease in the General Russian Population//Eur. J. Vasc. Endovasc. Surg. W.B. Saunders Ltd, 2017. Vol. 54, N 6. P. 752 - 758.

59. Aguilar-Ferrández M.E., Castro-Sánchez A.M., Matarán-Peñarrocha G.A., de Dios Luna J., Moreno-Lorenzo C., Del Pozo E. Evaluation of pain associated with chronic venous insufficiency in Spanish postmenopausal women.//Menopause. United States, 2015. Vol. 22, N 1. P. 88 - 95.

60. Beebe-dimmer J.L., Pfeifer J.R., Engle J.S., Schottenfeld D. The Epidemiology of Chronic Venous Insufficiency and Varicose Veins//Ann Epidemiol. 2005. Vol. 15. P. 175 - 84.

61. Dzieciuchowicz, Krasiński Z., Motowidlo K., Gabriel M. The aetiology and influence of age and gender on the development of advanced chronic venous insufficiency in the population of patients of semi-urban county outpatient vascular clinic in Poland//Phlebology. SAGE Publications Sage UK: London, England, 2011. Vol. 26, N 2. P. 56 - 61.

62. Krajcar J., Radaković B., Stefani L. Pathophysiology of venous insufficiency during pregnancy.//Acta Med. Croatica. Croatia, 1998. Vol. 52, N 1. P. 65 - 69.

63. Ropacka-Lesiak M., Kasperczyk J., Breborowicz G.H. [Risk factors for the development of venous

- insufficiency of the lower limbs during pregnancy--part 1].//Ginekol. Pol. Poland, 2012. Vol. 83, N 12. P. 939 - 942.
64. Sisto T., Reunanen A., ... J.L.-T.E. journal, 1995 undefined. Prevalence and risk factors of varicose veins in lower extremities: mini-Finland health survey.//europepmc.org.
65. Iannuzzi A., Panico S., Ciardullo A. V., Bellati C., Cioffi V., Iannuzzo G., Celentano E., Berrino F., Rubba P. Varicose veins of the lower limbs and venous capacitance in postmenopausal women: Relationship with obesity//J. Vasc. Surg. 2002. Vol. 36, N 5. P. 965 - 968.
66. Vlajinac H.D., Marinkovic J.M., Maksimovic M.Z., Matic P.A., Radak D.J. Body mass index and primary chronic venous disease--a cross-sectional study.//Eur. J. Vasc. Endovasc. Surg. Off. J. Eur. Soc. Vasc. Surg. England, 2013. Vol. 45, N 3. P. 293 - 298.
67. Scott T.E., LaMorte W.W., Gorin D.R., Menzoian J.O. Risk factors for chronic venous insufficiency: a dual case-control study.//J. Vasc. Surg. United States, 1995. Vol. 22, N 5. P. 622 - 628.
68. Hirai M., Naiki K., Nakayama R. Prevalence and Risk Factors of Varicose Veins in Japanese Women//Angiology. 1990. Vol. 41, N 3. P. 228 - 232.
69. Савельев В.С., Кириенко А.И., Золотухин И.А., Селиверстов Е.И. Проспективное обсервационное исследование СПЕКТР: регистр пациентов с хроническими заболеваниями вен нижних конечностей//Флебология. 2012. Vol. 6, N 1. P. 4 - 9.
70. Мазайшвили К.В., Чен В.И. Распространенность хронических заболеваний вен нижних конечностей в Петропавловске-Камчатском//Флебология. 2008. N 4. P. 52 - 54.
71. Kirienko AI, Bogachev Vlu, Gavrilov SG, Zolotukhin IA, Golovanova OV, Zhuravleva OV B.A. Chronic diseases of lower extremity veins in industrial workers of Moscow (results of the epidemiological survey)//Angiol Sosud Khir. 1995. Vol. 10, N 1. P. 77 - 86.
72. Lurie F., et al. The 2020 update of the CEAP classification system and reporting standards//J Vasc Surg Venous Lymphat Disord. 2020/03/03. 2020. Vol. 8, N 3. P. 342 - 352.
73. Nicolaidis A., Kakkos S., Eklof B., Perrin M., Nelzen O., Neglen P., Partsch H., Rybak Z. Management of chronic venous disorders of the lower limbs - guidelines according to scientific evidence.//Int Angiol. 2014. Vol. 33, N 2. P. 87 - 208.
74. Gloviczki P. Handbook of Venous Disorders Guidelines of the American Venous Forum. 3rd ed./ed. Gloviczki P. Hodder Arnold Publishers, 2009. 624 p.
75. Writing Committee, et al. Editor's Choice - Management of Chronic Venous Disease//Eur. J. Vasc. Endovasc. Surg. Elsevier Ltd, 2015. Vol. 49, N 6. P. 678 - 737.
76. Rabe E., Pannier F. Clinical, Aetiological, Anatomical and Pathological Classification (Ceap): Gold Standard and Limits//Phlebology. 2012. Vol. 27, N 1_suppl. P. 114 - 118.
77. Кириенко А.И., et al. Russian Clinical Guidelines for the Diagnostics and Treatment of Chronic Venous Diseases//Flebologiya. 2018. Vol. 12, N 3. P. 146.
78. Gloviczki P., Comerota A.J., Dalsing M.C., Eklof B.G., Gillespie D.L., Gloviczki M.L., Lohr J.M., McLafferty R.B., Meissner M.H., Murad M.H., Padberg F.T., Pappas P.J., Passman M.A., Raffetto J.D., Vasquez M.A., Wakefield T.W. The care of patients with varicose veins and associated chronic venous diseases: Clinical practice guidelines of the Society for Vascular Surgery and the American Venous Forum//J. Vasc. Surg. Elsevier Inc., 2011. Vol. 53, N 5 SUPPL. P. 2S--48S.
79. Perrin M., et al. Venous symptoms: the SYM Vein Consensus statement developed under the auspices of the European Venous Forum.//Int Angiol. 2016. Vol. 35, N 4. P. 374 - 398.

80. Carpentier P.H., Poulain C., Fabry R., Chleir F., Guias B., Bettarel-Binon C. Ascribing leg symptoms to chronic venous disorders: the construction of a diagnostic score.//*J. Vasc. Surg. United States*, 2007. Vol. 46, N 5. P. 991 - 996.
81. Cronenwett J.L., Johnston K.W. Patient Clinical Evaluation//*Rutherford's Vasc. Surg.* 2nd ed. Elsevier, 2014. P. 2784.
82. Langer R.D., Ho E., Denenberg J.O., Fronek A., Allison M., Criqui M., Ho E., Denenberg J. Relationships between symptoms and venous disease: the San Diego population study.//*Arch Intern Med.* 2005. Vol. 165, N 12. P. 1420 - 1424.
83. LePage P.A., Villavicencio J.L., Gomez E.R., Sheridan M.N., Rich N.M. The valvular anatomy of the iliac venous system and its clinical implications.//*J Vasc Surg.* 1991. Vol. 14, N 5. P. 678 - 683.
84. Bradbury A., Ruckley C. Clinical presentation and assessment of patients with venous disease//*Handb. venous Disord. Guidel. Am. Venous Forum.* 3rd ed. London, 2009. P. 331 - 341.
85. Hoffmann W., Toonder I., Wittens C. Value of the Trendelenburg tourniquet test in the assessment of primary varicose veins//*Phlebology.* 2004. Vol. 19. P. 77 - 80.
86. Coleridge-Smith P., Labropoulos N., Partsch H., Myers K., Nicolaides A., Cavezzi A. Duplex ultrasound investigation of the veins in chronic venous disease of the lower limbs - UIP consensus document. Part I. Basic principles//*Eur. J. Vasc. Endovasc. Surg.* 2005/10/18. 2006. Vol. 31, N 1. P. 83 - 92.
87. Cavezzi A., Labropoulos N., Partsch H., Ricci S., Caggiati A., Myers K., Nicolaides A., Smith P.C. Duplex ultrasound investigation of the veins in chronic venous disease of the lower limbs--UIP consensus document. Part II. Anatomy//*Eur J Vasc Endovasc Surg.* 2006. Vol. 31, N 3. P. 288 - 299.
88. Baker S.R., Burnand K.G., Sommerville K.M., Thomas M.L., Wilson N.M., Browse N.L. Comparison of venous reflux assessed by duplex scanning and descending phlebography in chronic venous disease//*Lancet.* 1993. Vol. 341, N 8842. P. 400 - 403.
89. Magnusson M., Kalebo P., Lukes P., Sivertsson R., Risberg B. Colour Doppler ultrasound in diagnosing venous insufficiency. A comparison to descending phlebography//*Eur J Vasc Endovasc Surg.* 1995. Vol. 9. P. 437 - 443.
90. Baldt M.M., Böhler K., Zontsich T., Bankier A.A., Breitenseher M., Schneider B., Mostbeck G.H. Preoperative imaging of lower extremity varicose veins: color coded duplex sonography or venography.//*J Ultrasound Med.* 1996. Vol. 15, N 2. P. 143 - 154.
91. Meyer T., Cavallaro A., Lang W. Duplex ultrasonography in the diagnosis of incompetent Cockett veins.//*Eur J Ultrasound.* 2000. Vol. 11, N 3. P. 175 - 180.
92. Blomgren L., Johansson G., Bergqvist D. Randomized clinical trial of routine preoperative duplex imaging before varicose vein surgery//*Br J Surg.* 2005. Vol. 92, N 6. P. 688 - 694.
93. Abai B., Labropoulos N. Duplex ultrasound scanning for chronic venous obstruction and valvular incompetence//*Handb. venous Disord. Guidel. Am. Venous Forum.* 3rd ed./ed. Gloviczki P. London, 2009. P. 142 - 155.
94. McMullin G.M., Coleridge Smith P.D. An evaluation of Doppler ultrasound and photoplethysmography in the investigation of venous insufficiency.//*Aust N Z J Surg.* 1992. Vol. 62, N 4. P. 270 - 275.
95. Markel A., Meissner M.H., Manzo R.A., Bergelin R.O., Strandness D.E. A comparison of the cuff deflation method with Valsalva's maneuver and limb compression in detecting venous valvular reflux.//*Arch Surg.* 1994. Vol. 129, N 7. P. 701 - 705.

96. van Bemmelen P.S., Bedford G., Beach K., Strandness D.E. Quantitative segmental evaluation of venous valvular reflux with duplex ultrasound scanning.//J Vasc Surg. 1989. Vol. 10, N 4. P. 425 - 431.
97. Desk R., Williams L., Health K. Investigation of Chronic Venous Insufficiency: A Consensus Statement A.N. Nicolaides Circulation 2000; 102; e126 - e163//Circulation. 2000.
98. Labropoulos N., Mansour M., Kang S., Gloviczki P., Baker W. New Insights into Perforator Vein Incompetence//Eur J Vasc Endovasc Surg. 1999. Vol. 18, N 3. P. 228 - 234.
99. Чуриков Д.А., Кириенко А.И. Ультразвуковая диагностика болезней вен. 2nd-е издание ed. Литтерра, 2016. 176 p.
100. Васильев А.Ю., Постнова Н.А., Дибиров М.Д., А.И. Ш. Руководство по ультразвуковой флебологии. МИА, 2007. 80 p.
101. Labropoulos N., Tiongson J., Pryor L., Tassiopoulos A.K., Kang S.S., Mansour M.A., Baker W.H. Definition of venous reflux in lower-extremity veins//J. Vasc. Surg. Mosby Inc., 2003. Vol. 38, N 4. P. 793 - 798.
102. DePalma R.G., Hart M.T., Zanin L., Massarin E.H. Physical examination, Doppler ultrasound and colour flow duplex scanning: guides to therapy for primary varicose veins//Phlebology. 1993. Vol. 8. P. 7 - 11.
103. Rautio T., Perälä J., Biancari F., Wiik H., Ohtonen P., Haukipuro K., Juvonen T. Accuracy of hand-held Doppler in planning the operation for primary varicose veins.//Eur J Vasc Endovasc Surg.. 2002. Vol. 24, N 5. P. 450 - 455.
104. Rutherford R.B., Padberg F.T., Comerota A.J., Kistner R.L., Meissner M.H., Moneta G.L. Venous severity scoring: An adjunct to venous outcome assessment.//J Vasc Surg.. 2000. Vol. 31, N 6. P. 1307 - 1312.
105. Vasquez M. a, Rabe E., Mclafferty R.B., Shortell C.K., Marston W. a, Gillespie D., Meissner M.H., Rutherford R.B., Hill C. Revision of the venous clinical severity score: venous outcomes consensus statement: special communication of the American Venous Forum Ad Hoc Outcomes Working Group.//J Vasc Surg. Elsevier Inc., 2010. Vol. 52, N 5. P. 1387 - 1396.
106. Ware J.E.J., Gandek B. Overview of the SF-36 Health Survey and the International Quality of Life Assessment (IQOLA) Project.//J. Clin. Epidemiol. United States, 1998. Vol. 51, N 11. P. 903 - 912.
107. Launois R., Mansilha A., Jantet G. International psychometric validation of the Chronic Venous Disease quality of life Questionnaire (CIVIQ-20).//Eur. J. Vasc. Endovasc. Surg. Off. J. Eur. Soc. Vasc. Surg. England, 2010. Vol. 40, N 6. P. 783 - 789.
108. Rabe E., Partsch H., Morrison N., Meissner M.H., Mosti G., Lattimer C.R., Carpentier P.H., Gaillard S., Jünger M., Urbanek T., Hafner J., Patel M., Wu S., Caprini J., Lurie F., Hirsch T. Risks and contraindications of medical compression treatment - A critical reappraisal. An international consensus statement.//Phlebology. 2020. Vol. 35, N 7. P. 447 - 460.
109. Franks P.J., Moffatt C.J., Connolly M., Bosanquet N., Oldroyd M.I., Greenhalgh R.M., McCollum C.N. Factors associated with healing leg ulceration with high compression.//Age Ageing.. 1995. Vol. 24, N 5. P. 407 - 410.
110. Carpentier P.H., Becker F., Thiney G., Poensin D., Satger B. Acceptability and practicability of elastic compression stockings in the elderly: a randomized controlled evaluation.//Phlebology. 2011. Vol. 26, N 3. P. 107 - 113.
111. Sippel K., Seifert B., Hafner J. Donning devices (foot slips and frames) enable elderly people with severe chronic venous insufficiency to put on compression stockings.//Eur. J. Vasc. Endovasc. Surg. England, 2015. Vol. 49, N 2. P. 221 - 229.

112. Palfreyman S.J., Michaels J.A. A systematic review of compression hosiery for uncomplicated varicose veins//Phlebology. 2009. Vol. 24, N Suppl 1. P. 13 - 33.
113. Partsch H., Flour M., Smith P.C. Indications for compression therapy in venous and lymphatic disease consensus based on experimental data and scientific evidence. Under the auspices of the IUP.//Int Angiol. 2008. Vol. 27, N 3. P. 193 - 219.
114. Rabe E., Partsch H., Jünger M., Abel M., Achhammer I., Becker F., Cornu-Thenard A., Flour M., Hutchinson J., Ißberner K., Moffatt C., Pannier F. Guidelines for Clinical Studies with Compression Devices in Patients with Venous Disorders of the Lower Limb//Eur J Vasc Endovasc Surg.. 2008. Vol. 35, N 4. P. 494 - 500.
115. Shingler S., Robertson L., Boghossian S., Stewart M. Compression stockings for the initial treatment of varicose veins in patients without venous ulceration//Cochrane Database Syst Rev./ed. Shingler S. Chichester, UK: John Wiley & Sons, Ltd, 2013. N 12. P. CD008819.
116. Vayssairat M., Ziani E., Houot B. [Placebo controlled efficacy of class 1 elastic stockings in chronic venous insufficiency of the lower limbs].[Article in French]//J Mal Vasc.. 2000. Vol. 25, N 4. P. 256 - 262.
117. Benigni J.P., Sadoun S., Allaert F.A., Vin F. Efficacy of Class 1 elastic compression stockings in the early stages of chronic venous disease. A comparative study.//Int Angiol.. 2003. Vol. 22, N 4. P. 383 - 392.
118. Angiology D., Consulting A. Compression hosiery for occupational leg symptoms and leg volume: a randomized crossover trial in a cohort of hairdressers. 2012. N March. P. 1 - 9.
119. Amsler F., Blättler W. Compression therapy for occupational leg symptoms and chronic venous disorders - a meta-analysis of randomised controlled trials.//Eur J Vasc Endovasc Surg.. 2008. Vol. 35, N 3. P. 366 - 372.
120. Schul M.W., Eaton T., Erdman B. Compression versus sclerotherapy for patients with isolated refluxing reticular veins and telangiectasia: a randomized trial comparing quality-of-life outcomes.//Phlebology. England, 2011. Vol. 26, N 4. P. 148 - 156.
121. Rabe E., Partsch H., Hafner J., Lattimer C., Mosti G., Neumann M., Urbanek T., Huebner M., Gaillard S., Carpentier P. Indications for medical compression stockings in venous and lymphatic disorders: An evidence-based consensus statement//Phlebology. 2017/05/28. 2018. Vol. 33, N 3. P. 163 - 184.
122. Biswas S., Clark A., Shields D.A. Randomised Clinical Trial of the Duration of Compression Therapy after Varicose Vein Surgery//Eur J Vasc Endovasc Surg. 2007. Vol. 33, N 5. P. 631 - 637.
123. Huang T.-W., Chen S.-L., Bai C.-H., Wu C.-H., Tam K.-W. The Optimal Duration of Compression Therapy Following Varicose Vein Surgery: A Meta-analysis of Randomized Controlled Trials//Eur J Vasc Endovasc Surg.. 2013. Vol. 45, N 4. P. 397 - 402.
124. Shouler P.J., Runchman P.C. Varicose veins: optimum compression after surgery and sclerotherapy.//Ann R Coll Surg Engl.. 1989. Vol. 71, N 6. P. 402 - 404.
125. Bond R., Whyman M.R., Wilkins D.C., Walker A.J., Ashlez S. A randomized trial of different compression dressings following varicose veins surgery//Phlebology. 1999. Vol. 14. P. 9 - 11.
126. Bakker N.A., Schieven L.W., Bruins R.M.G., van den Berg M., Hissink R.J. Compression Stockings after Endovenous Laser Ablation of the Great Saphenous Vein: A Prospective Randomized Controlled Trial//Eur J Vasc Endovasc Surg. 2013. Vol. 46, N 5. P. 588 - 592.
127. Krasznai A.G., Sigterman T.A., Troquay S., Houtermans-Auckel J.P., Snoeijs M., Rensma H.G., Sikkink C., Bouwman L.H. A randomised controlled trial comparing compression therapy after radiofrequency ablation for primary great saphenous vein incompetence.//Phlebology. 2016. Vol. 31, N 2. P. 118 - 124.

128. Bootun R., Belramman A., Bolton-Saghdaoui L., Lane T.R.A., Riga C., Davies A.H. Randomized Controlled Trial of Compression After Endovenous Thermal Ablation of Varicose Veins (COMETA Trial).//Ann. Surg. United States, 2021. Vol. 273, N 2. P. 232 - 239.
129. O'Hare J.L., Stephens J., Parkin D., Earnshaw J.J. Randomized clinical trial of different bandage regimens after foam sclerotherapy for varicose veins//Br J Surg.. 2010. Vol. 97, N 5. P. 650 - 656.
130. Smyth R.M.D., Aflaifel N., Bamigboye A.A. Interventions for varicose veins and leg oedema in pregnancy//Cochrane Database Syst. Rev. 2015. Vol. 2015, N 10.
131. Thaler E., Huch R., Huch A., Zimmermann R. Compression stockings prophylaxis of emergent varicose veins in pregnancy: a prospective randomised controlled study.//Swiss Med Wkly.. 2001. Vol. 131, N 45 - 46. P. 659 - 662.
132. Clarke M., Hopewell S., Juszczak E., Eisinga A., Kjeldstrøm M. Compression stockings for preventing deep vein thrombosis in airline passengers. Cochrane Database of Systematic Reviews. 2016. N 9. P. 50.
133. Государственный реестр лекарственных средств [Electronic resource].
134. Martinez-Zapata M.J., Vernooij R.W., Simancas-Racines D., Uriona Tuma S.M., Stein A.T., Moreno Carriles R.M.M., Vargas E., Bonfill Cosp X. Phlebotonics for venous insufficiency.//Cochrane database Syst. Rev. England, 2020. Vol. 11. P. CD003229.
135. Ibáñez L., Ballarín E., Vidal X., Laporte J.R. Agranulocytosis associated with calcium dobesilate clinical course and risk estimation with the case-control and the case-population approaches.//Eur J Clin Pharmacol.. 2000. Vol. 56, N 9 - 10. P. 763 - 767.
136. Ibáñez L., Vidal X., Ballarín E., Laporte J.-R. Population-based drug-induced agranulocytosis.//Arch. Intern. Med. United States, 2005. Vol. 165, N 8. P. 869 - 874.
137. Kakkos S.K., Nicolaidis A.N. Efficacy of micronized purified flavonoid fraction (Daflon®) on improving individual symptoms, signs and quality of life in patients with chronic venous disease: a systematic review and meta-analysis of randomized double-blind placebo-controlled trials.//Int Angiol. Italy, 2018. Vol. 37, N 2. P. 143 - 154.
138. Bush R., Comerota A., Meissner M., Raffetto J.D., Hahn S.R., Freeman K. Recommendations for the medical management of chronic venous disease: The role of Micronized Purified Flavanoid Fraction (MPFF).//Phlebology. England, 2017. Vol. 32, N 1_suppl. P. 3 - 19.
139. Jantet G. Chronic venous insufficiency: worldwide results of the RELIEF study. Reflux assessment and quality of life improvement with micronized flavonoids.//Angiology. United States, 2002. Vol. 53, N 3. P. 245 - 256.
140. Bignamini A.A., Matuška J. Sulodexide for the Symptoms and Signs of Chronic Venous Disease: A Systematic Review and Meta-analysis.//Adv. Ther. 2020. Vol. 37, N 3. P. 1013 - 1033.
141. Ilyukhin E.A., Abramova S.A., Verbitsky N.S., Voronin M.S., Gerasimova D.E., Kamardin F.I., Kostromitin N.E., Nurtdinov A.R., Skorobogatov O.A., Stoyko Y.M. Multiple-center prospective observational trial on assessment of the compliance of patients with chronic venous insufficiency to sulodexide therapy in routine outpatient practice Allegro.//Flebologiya. Media Sphera Publishing Group, 2020. Vol. 14, N 2. P. 74 - 82.
142. Ilyukhin E.A. Effectiveness of the oral form of sulodexide in the allegro observational trial.//Flebologiya. 2020. Vol. 14, N 2. P. 113 - 121.
143. Ilyukhin E.A. Oral form of sulodexide for varicose veins with chronic venous insufficiency: Data of the

allegro observational trial//Flebologia. Media Sphera Publishing Group, 2020. Vol. 14, N 4. P. 304 - 310.

144. Azhdari M., Zilae M., Karandish M., Hosseini S.A., Mansoori A., Zendehtdel M., Khodarahpour S. Red vine leaf extract (AS 195) can improve some signs and symptoms of chronic venous insufficiency, a systematic review.//Phytother. Res. England, 2020. Vol. 34, N 10. P. 2577 - 2585.

145. Pittler M.H., Ernst E. Horse chestnut seed extract for chronic venous insufficiency//Cochrane Database Syst. Rev./ed. Pittler M.H. Chichester, UK: John Wiley & Sons, Ltd, 2012. Vol. 11.

146. Allaert F.A. Meta-analysis of the impact of the principal venoactive drugs agents on malleolar venous edema//Int. Angiol. 2012. Vol. 31, N 4. P. 310 - 315.

147. Coleridge-Smith P., Lok C., Ramelet A.A. Venous leg ulcer: A meta-analysis of adjunctive therapy with micronized purified flavonoid fraction//Eur J Vasc Endovasc Surg. Eur J Vasc Endovasc Surg, 2005. Vol. 30, N 2. P. 198 - 208.

148. Wu B., Lu J., Yang M., Xu T. Sulodexide for treating venous leg ulcers//Cochrane Database Syst Rev. John Wiley and Sons Ltd, 2016. Vol. 2016, N 6.

149. Handbook of venous and lymphatic disorders: guidelines of the American Venous Forum. 4th ed./ed. Gloviczki P. CRC Press, 2017. 866 p.

150. Mansilha A., Sousa J. Benefits of venoactive drug therapy in surgical or endovenous treatment for varicose veins: a systematic review//Int. Angiol. Italy, 2019. Vol. 38, N 4. P. 291 - 298.

151. Gonzalez Ochoa A.J., Carrillo J., Manríquez D., Manrique F., Vazquez A.N. Reducing hyperpigmentation after sclerotherapy: A randomized clinical trial.//J. Vasc. surgery. Venous Lymphat. Disord. United States, 2021. Vol. 9, N 1. P. 154 - 162.

152. Lacroix I., Beau A.-B., Hurault-Delarue C., Bouilhac C., Petiot D., Vayssière C., Vidal S., Montastruc J.-L., Damase-Michel C. First epidemiological data for venotonics in pregnancy from the EFEMERIS database.//Phlebology. England, 2016. Vol. 31, N 5. P. 344 - 348.

153. Guillot B., Guilhou J.J., De Champvallins M., Mallet C., Moccatti D., Pointel J.P. A long term treatment with a venotropic drug. Results on efficacy and safety of Daflon 500 mg in chronic venous insufficiency//Int Angiol. Int Angiol, 1989. Vol. 8, N 4 SUPPL. P. 67 - 71.

154. Nicolaidis A., Kakkos S., Baekgaard N., Comerota A., de Maeseneer M., Eklof B., Giannoukas A., Lugli M., Maleti O., Mansilha A., Myers K.A., Nelzén O., Partsch H., Perrin M. Management of chronic venous disorders of the lower limbs. Guidelines According to Scientific Evidence. Part II//Int. Angiol. 2020. Vol. 39, N 3. P. 175 - 240.

155. Zhang J., Jing Z., Schliephake D.E., Otto J., Malouf G.M., Gu Y.-Q. Efficacy and safety of Aethoxysklerol® (polidocanol) 0.5%, 1% and 3% in comparison with placebo solution for the treatment of varicose veins of the lower extremities in Chinese patients (ESA-China Study).//Phlebology. 2012. Vol. 27, N 4. P. 184 - 190.

156. Hobbs J.T. Surgery and sclerotherapy in the treatment of varicose veins. A random trial.//Arch Surg. 1974. Vol. 109, N 6. P. 793 - 796.

157. de Roos K.-P., Nieman F.H.M., Neumann H.A.M. Ambulatory phlebectomy versus compression sclerotherapy: results of a randomized controlled trial.//Dermatol Surg. 2003. Vol. 29, N 3. P. 221 - 226.

158. Masuda E.M., Kessler D.M., Lurie F., Puggioni A., Kistner R.L., Eklof B. The effect of ultrasound-guided sclerotherapy of incompetent perforator veins on venous clinical severity and disability scores.//J Vasc Surg..

2006. Vol. 43, N 3. P. 551 - 556; discussion 556 - 7.

159. van Neer P., Veraart J.C.J.M., Neumann H. Posterolateral thigh perforator varicosities in 12 patients: a normal deep venous system and successful treatment with ultrasound-guided sclerotherapy.//*Dermatol Surg.* 2006. Vol. 32, N 11. P. 1346 - 1352; discussion 1351 - 2.

160. King T., Coulomb G., Goldman A., Sheen V., McWilliams S., Guptan R.C. Experience with concomitant ultrasound-guided foam sclerotherapy and endovenous laser treatment in chronic venous disorder and its influence on Health Related Quality of Life: interim analysis of more than 1000 consecutive procedures.//*Int Angiol.* 2009. Vol. 28, N 4. P. 289 - 297.

161. Bountouroglou D.G., Azzam M., Kakkos S.K., Pathmarajah M., Young P., Geroulakos G. Ultrasound-guided foam sclerotherapy combined with sapheno-femoral ligation compared to surgical treatment of varicose veins: early results of a randomised controlled trial.//*Eur J Vasc Endovasc Surg.* 2006. Vol. 31, N 1. P. 93 - 100.

162. Kakkos S.K., Bountouroglou D.G., Azzam M., Kalodiki E., Daskalopoulos M., Geroulakos G. Effectiveness and safety of ultrasound-guided foam sclerotherapy for recurrent varicose veins: immediate results.//*J Endovasc Ther.* 2006. Vol. 13, N 3. P. 357 - 364.

163. McDonagh B., Sorenson S., Gray C. Clinical spectrum of recurrent postoperative varicose veins and efficacy of sclerotherapy management using the compass technique.//*Phlebology.* 2003. Vol. 18. P. 173 - 186.

164. Darvall K.A.L., Bate G.R., Adam D.J., Silverman S.H., Bradbury A.W. Duplex ultrasound outcomes following ultrasound-guided foam sclerotherapy of symptomatic recurrent great saphenous varicose veins.//*Eur J Vasc Endovasc Surg.* 2011. Vol. 42, N 1. P. 107 - 114.

165. Суковатых Б., Родионов О., Суковатых М., Ходыкин С. Диагностика и лечение атипичных форм варикозной болезни вен таза.//*Вестник хирургии им. И.И. Грекова.* 2008. Vol. 167, N 3. P. 43 - 45.

166. Paraskevas P. Successful ultrasound-guided foam sclerotherapy for vulval and leg varicosities secondary to ovarian vein reflux: a case study.//*Phlebology.* 2011. Vol. 26, N 1. P. 29 - 31.

167. Ka R., Ssj P., C B., Ja M. Surgery versus sclerotherapy for the treatment of varicose veins (Review).//*Vascular.* 2009. N 2.

168. Shadid N., Ceulen R., Nelemans P., Dirksen C., Veraart J., Schurink G.W., van Neer P., vd Kley J., de Haan E., Sommer A. Randomized clinical trial of ultrasound-guided foam sclerotherapy versus surgery for the incompetent great saphenous vein.//*Br J Surg.* 2012. Vol. 99, N 8. P. 1062 - 1070.

169. Rasmussen L.H., Lawaetz M., Bjoern L., Vennits B., Blemings A., Eklof B. Randomized clinical trial comparing endovenous laser ablation, radiofrequency ablation, foam sclerotherapy and surgical stripping for great saphenous varicose veins.//*Br J Surg.* 2011. Vol. 98, N 8. P. 1079 - 1087.

170. Rabe E., Breu F.X., Cavezzi A., Smith P.C., Frullini A. European guidelines for sclerotherapy in chronic venous disorders.//*Phlebology.* 2014. Vol. 29, N 6. P. 338 - 354.

171. Tisi P.V., Beverley C., Rees A. Injection sclerotherapy for varicose veins.//*Cochrane Database Syst Rev.*/ed. Tisi P.V. Chichester, UK: John Wiley & Sons, Ltd, 2006. N 4. P. CD001732.

172. Goldman M.P. Treatment of varicose and telangiectatic leg veins: double-blind prospective comparative trial between aethoxyskerol and sotradecol.//*Dermatol Surg.* 2002. Vol. 28, N 1. P. 52 - 55.

173. Labas P., Ohradka B., Cambal M., Reis R., Fillo J. Long term results of compression sclerotherapy.//*Bratisl Lek List.* 2003. Vol. 104, N 2. P. 78 - 81.

174. Alòs J., Carreño P., López J.A., Estadella B., Serra-Prat M., Marinello J. Efficacy and Safety of

- Sclerotherapy Using Polidocanol Foam: A Controlled Clinical Trial//*Eur J Vasc Endovasc Surg.* 2006. Vol. 31, N 1. P. 101 - 107.
175. Hamel-Desnos C., Desnos P., Wollmann J.-C., Ouvry P., Mako S., Allaert F.-A. Evaluation of the efficacy of polidocanol in the form of foam compared with liquid form in sclerotherapy of the greater saphenous vein: initial results.//*Dermatol Surg.* 2003. Vol. 29, N 12. P. 1170 - 1175; discussion 1175.
176. Ouvry P., Allaert F.-A., Desnos P., Hamel-Desnos C. Efficacy of polidocanol foam versus liquid in sclerotherapy of the great saphenous vein: a multicentre randomised controlled trial with a 2-year follow-up.//*Eur J Vasc Endovasc Surg.* 2008. Vol. 36, N 3. P. 366 - 370.
177. Rabe E., Otto J., Schliephake D., Pannier F. Efficacy and safety of great saphenous vein sclerotherapy using standardised polidocanol foam (ESAF): a randomised controlled multicentre clinical trial.//*Eur. J. Vasc. Endovasc. Surg.* 2008. Vol. 35, N 2. P. 238 - 245.
178. Hamel-Desnos C.M., Guias B.J., Desnos P.R., Mesgard A. Foam Sclerotherapy of the Saphenous Veins: Randomised Controlled Trial with or without Compression//*Eur J Vasc Endovasc Surg.* 2010. Vol. 39, N 4. P. 500 - 507.
179. Kanter A., Thibault P. Saphenofemoral incompetence treated by ultrasound-guided sclerotherapy.//*Dermatol Surg.* 1996. Vol. 22, N 7. P. 648 - 652.
180. Yamaki T., Hamahata A., Soejima K., Kono T., Nozaki M., Sakurai H. Prospective Randomised Comparative Study of Visual Foam Sclerotherapy Alone or in Combination with Ultrasound-guided Foam Sclerotherapy for Treatment of Superficial Venous Insufficiency: Preliminary Report//*Eur J Vasc Endovasc Surg.* 2012. Vol. 43, N 3. P. 343 - 347.
181. Tessari L., Cavezzi A., Frullini A. Preliminary experience with a new sclerosing foam in the treatment of varicose veins.//*Dermatol Surg.* 2001. Vol. 27, N 1. P. 58 - 60.
182. de Roos K.-P., Groen L., Leenders A.C.A.P. Foam sclerotherapy: investigating the need for sterile air.//*Dermatol Surg.* 2011. Vol. 37, N 8. P. 1119 - 1124.
183. Chen J., Liu Y.-R., Sun Y.-D., Liu C., Zhuo S.-Y., Li K., Wei F.-C., Liu S.-H. The risk of bacteria in foam sclerotherapy: does the condition of the air in outpatient vs. operating rooms make a difference?//*Br J Dermatol.* 2014. Vol. 171, N 6. P. 1386 - 1390.
184. Morrison N., Neuhardt D.L., Rogers C.R., McEown J., Morrison T., Johnson E., Salles-Cunha S.X. Comparisons of side effects using air and carbon dioxide foam for endovenous chemical ablation.//*J Vasc Surg.* 2008. Vol. 47, N 4. P. 830 - 836.
185. Morrison N., Neuhardt D.L., Rogers C.R., McEown J., Morrison T., Johnson E., Salles-Cunha S.X. Incidence of side effects using carbon dioxide-oxygen foam for chemical ablation of superficial veins of the lower extremity.//*Eur J Vasc Endovasc Surg.* 2010. Vol. 40, N 3. P. 407 - 413.
186. Beckitt T., Elstone A., Ashley S. Air versus physiological gas for ultrasound guided foam sclerotherapy treatment of varicose veins.//*Eur J Vasc Endovasc Surg.* 2011. Vol. 42, N 1. P. 115 - 119.
187. Hesse G., Breu F., Kuschmann A., Hartmann K., Salomon N. Sclerotherapy using air- or CO₂-O₂-foam: post-approval study//*Phlebologie.* 2012. Vol. 41. P. 77 - 88.
188. Cavezzi A., Tessari L. Foam sclerotherapy techniques: different gases and methods of preparation, catheter versus direct injection.//*Phlebologie.* 2009. Vol. 24, N 6. P. 247 - 251.
189. Leslie-Mazwi T.M., Avery L.L., Sims J.R. Intra-arterial Air Thrombogenesis after Cerebral Air Embolism Complicating Lower Extremity Sclerotherapy//*Neurocrit Care.* 2009. Vol. 11, N 1. P. 97 - 100.

190. Scultetus A.H., Villavicencio J.L., Kao T.-C., Gillespie D.L., Ketron G.D., lafrati M.D., Pikoulis E., Eifert S. Microthrombectomy reduces postsclerotherapy pigmentation: multicenter randomized trial.//J Vasc Surg. 2003. Vol. 38, N 5. P. 896 - 903.
191. Nootheti P.K., Cadag K.M., Magpantay A., Goldman M.P. Efficacy of graduated compression stockings for an additional 3 weeks after sclerotherapy treatment of reticular and telangiectatic leg veins.//Dermatologic Surg. Off. Publ. Am. Soc. Dermatologic Surg. [et al.]. United States, 2009. Vol. 35, N 1. P. 53 - 58.
192. Weiss R. a, Sadick N.S., Goldman M.P., Weiss M. a. Post-sclerotherapy compression: controlled comparative study of duration of compression and its effects on clinical outcome.//Dermatol. Surg. 1999. Vol. 25, N 2. P. 105 - 108.
193. Parsi K. Paradoxical embolism, stroke and sclerotherapy//Phlebology. 2012. Vol. 27, N 4. P. 147 - 167.
194. Hansen K., Morrison N., Neuhardt D., Salles-Cunha S. Transthoracic Echocardiogram and Transcranial Doppler Detection of Emboli After Foam Sclerotherapy of Leg Veins//J. Vasc. Ultrasound. 2007. Vol. 31. P. 213 - 216.
195. Michaels J.A., Campbell W.B., Brazier J.E., Macintyre J.B., Palfreyman S.J., Ratcliffe J., Rigby K. Randomised clinical trial, observational study and assessment of cost-effectiveness of the treatment of varicose veins (REACTIV trial).//Heal. Technol Assess.. 2006. Vol. 10, N 13. P. 1 - 196, iii - iv.
196. Michaels J.A., Brazier J.E., Campbell W.B., MacIntyre J.B., Palfreyman S.J., Ratcliffe J. Randomized clinical trial comparing surgery with conservative treatment for uncomplicated varicose veins//Br J Surg. 2006. Vol. 93, N 2. P. 175 - 181.
197. Sam R., MacKenzie R., Paisley A., Ruckley C., Bradbury A.. The Effect of Superficial Venous Surgery on Generic Health-related Quality of Life//Eur J Vasc Endovasc Surg. 2004. Vol. 28, N 3. P. 253 - 256.
198. Shamiyeh A., Schrenk P., Wayand W.U. Prospective trial comparing bilateral and unilateral varicose vein surgery.//Langenbecks Arch Surg. 2003. Vol. 387, N 11 - 12. P. 402 - 405.
199. Gemayel G., Christenson J.T. Can Bilateral Varicose Vein Surgery be Performed Safely in an Ambulatory Setting?//Eur J Vasc Endovasc Surg. 2012. Vol. 43, N 1. P. 95 - 99.
200. Caprini J.A. Thrombosis risk assessment as a guide to quality patient care//Dis Mon. 2005/05/19. 2005. Vol. 51, N 2 - 3. P. 70 - 78.
201. Schuller-petrovic S., Pichot O., Rabe E., Maurins U., Morrison N. Guidelines of the First International Consensus Conference on Endovenous Thermal Ablation for Varicose Vein Disease - ETAV Consensus Meeting 2012. 2015. Vol. 30, N 4. P. 257 - 273.
202. Van Den Bos R.R., Neumann M., De Roos K.-P., Nijsten T. Endovenous laser ablation-induced complications: review of the literature and new cases.//Dermatol Surg. 2009. Vol. 35, N 8. P. 1206 - 1214.
203. Barker T., Evison F., Benson R., Tiwari A. Risk of venous thromboembolism following surgical treatment of superficial venous incompetence//Vasa. 2017. Vol. 46, N 6. P. 484 - 489.
204. Malgor R.D., Gasparis A.P., Labropoulos N. Morbidity and mortality after thermal venous ablations.//Int Angiol. 2016. Vol. 35, N 1. P. 57 - 61.
205. Brar R., Nordon I.M., Hinchliffe R.J., Loftus I.M., Thompson M.M. Surgical Management of Varicose Veins: Meta-analysis//Vascular. 2010. Vol. 18, N 4. P. 205 - 220.
206. Боренштейн А.А.И., Миронова Е.Н., Андрияшкин А.В., Borenshtein A.I., Mironova E.N., Andriyashkin A. V, Zolotukhin I.A. Профилактика венозных тромбоемболических осложнений после флебэктомии//Флебология. 2012. Vol. 4. P. 29 - 33.

207. Knipp B.S., Blackburn S.A., Bloom J.R., Fellows E., Laforge W., Pfeifer J.R., Williams D.M., Wakefield T.W., Michigan Venous Study Group. Endovenous laser ablation: venous outcomes and thrombotic complications are independent of the presence of deep venous insufficiency.//*J Vasc Surg*. 2008. Vol. 48, N 6. P. 1538 - 1545.
208. Marsch P., Price B.A., Holdstock J., Harrison C., Whiteley M.S. Deep vein thrombosis (DVT) after venous thermoablation techniques: rates of endovenous heat-induced thrombosis (EHIT) and classical DVT after radiofrequency and endovenous laser ablation in a single centre//*Eur J Vasc Endovasc Surg*. 2010.
209. Chi Y.-W., Woods T.C. Clinical risk factors to predict deep venous thrombosis post-endovenous laser ablation of saphenous veins.//*Phlebology*. 2014. Vol. 29, N 3. P. 150 - 153.
210. Testroote M.J.G., Wittens C.H.A. Prevention of venous thromboembolism in patients undergoing surgical treatment of varicose veins//*Phlebology*. 2013. Vol. 28, N Supplement 1. P. 86 - 90.
211. Kane K., Fisher T., Bennett M., Shutze W., Hicks T., Grimsley B., Gable D., Pearl G., Smith B., Shutze W. The incidence and outcome of endothermal heat-induced thrombosis after endovenous laser ablation//*Ann Vasc Surg*. Elsevier Ltd, 2014. Vol. 28, N 7. P. 1744 - 1750.
212. Rhee S.J., Cantelmo N.L., Conrad M.F., Stoughton J. Factors influencing the incidence of endovenous heat-induced thrombosis (EHIT).//*Vasc Endovasc. Surg*. 2013. Vol. 47, N 3. P. 207 - 212.
213. Бокерия Л.А., Затевахин И.И., Кириенко А.И. Российские клинические рекомендации по диагностике, лечению и профилактике венозных тромбоемболических осложнений (ВТЭО)//*Флебология*. 2015. Vol. 4, N 2. P. 1 - 52.
214. Keo H.H., Baumann F., Diehm N., Regli C., Staub D. Rivaroxaban versus fondaparinux for thromboprophylaxis after endovenous laser ablation//*J Vasc Surg Venous Lymphat Disord. Society for Vascular Surgery*, 2017. Vol. 6. P. 817 - 823.
215. Wittens C., et al. Management of Chronic Venous Disease//*Eur J Vasc Endovasc Surg*. 2015. Vol. 49, N 6. P. 678 - 737.
216. Nesbitt C., Bedenis R., Bhattacharya V., Stansby G. Endovenous ablation (radiofrequency and laser) and foam sclerotherapy versus open surgery for great saphenous vein varices//*Cochrane Database Syst Rev*. 2014. N 7.
217. Paravastu S.C.V., Horne M., Dodd P.D.F. Endovenous ablation therapy (laser or radiofrequency) or foam sclerotherapy versus conventional surgical repair for short saphenous varicose veins//*Cochrane Database Syst Rev*./ed. Paravastu S.C.V. Chichester, UK: John Wiley & Sons, Ltd, 2016. Vol. 11. P. CD010878.
218. Creton D., Réa B., Pittaluga P., Chastanet S., Allaert F.A. Evaluation of the pain in varicose vein surgery under tumescent local anaesthesia using sodium bicarbonate as excipient without any intravenous sedation.//*Phlebology*. 2012. Vol. 27, N 7. P. 368 - 373.
219. Hamann S.A.S., Giang J., De Maeseneer M.G.R., Nijsten T.E.C., van den Bos R.R. Five Year Results of Great Saphenous Vein Treatment: A Meta-analysis//*Eur. J. Vasc. Endovasc. Surg*. Elsevier Ltd, 2017.
220. Lawaetz M., Serup J., Lawaetz B., Bjoern L., Blemings A., Eklof B., Rasmussen L. Comparison of endovenous ablation techniques, foam sclerotherapy and surgical stripping for great saphenous varicose veins. Extended 5-year follow-up of a RCT.//*Int Angiol*. 2017. Vol. 36, N 3. P. 281 - 288.
221. Paravastu S.C.V., Horne M., Dodd P.D.F. Endovenous ablation therapy (laser or radiofrequency) or foam sclerotherapy versus conventional surgical repair for short saphenous varicose veins//*Cochrane Database Syst. Rev*. 2016. Vol. 11. P. CD010878.
222. Boersma D., Kornmann V.N.N., van Eekeren R.R.J.P., Tromp E., Ünlü Ç., Reijnen M.M.J.P., de Vries J.-

P.P.M. Treatment Modalities for Small Saphenous Vein Insufficiency: Systematic Review and Meta-analysis.//J Endovasc Ther. 2016. Vol. 23, N 1. P. 199 - 211.

223. Hassanin A., Aherne T.M., Greene G., Boyle E., Egan B., Tierney S., Walsh S.R., McHugh S., Aly S. A systematic review and meta-analysis of comparative studies comparing nonthermal versus thermal endovenous ablation in superficial venous incompetence//J. Vasc. Surg. Venous Lymphat. Disord. Elsevier Inc., 2019. Vol. 7, N 6. P. 902 - 913.e3.

224. Bellam Premnath K.P., Joy B., Raghavendra V.A., Toms A., Sreeba T. Cyanoacrylate adhesive embolization and sclerotherapy for primary varicose veins.//Phlebology. 2017. P. 268.

225. Lane T., Bootun R., Dharmarajah B., Lim C.S., Najem M., Renton S., Sritharan K., Davies A.H. A multi-centre randomised controlled trial comparing radiofrequency and mechanical occlusion chemically assisted ablation of varicose veins - Final results of the Venefit versus Clarivein for varicose veins trial.//Phlebology. 2017. Vol. 32, N 2. P. 89 - 98.

226. Lun Y., Shen S., Wu X., Jiang H., Xin S., Zhang J. Laser fiber migration into the pelvic cavity: A rare complication of endovenous laser ablation//Phlebol. J. Venous Dis. 2015. Vol. 30, N 9. P. 641 - 643.

227. Kim J.S., Park S.W., Yun I.J., Hwang J.J., Lee S.A., Chee H.K., Hwang J.H. Retrograde Endovenous Laser Ablation through Saphenopopliteal Junctional Area for Incompetent Small Saphenous Vein: Comparison with Antegrade Approach.//Korean J Radiol. 2016. Vol. 17, N 3. P. 364 - 369.

228. Mozes G., Kalra M., Carmo M., Swenson L., Gloviczki P. Extension of saphenous thrombus into the femoral vein: a potential complication of new endovenous ablation techniques.//J Vasc Surg. 2005. Vol. 41, N 1. P. 130 - 135.

229. van Rij A.M., Jones G.T., Hill B.G., Amer M., Thomson I.A., Pettigrew R.A., Packer S.G.K. Mechanical Inhibition of Angiogenesis at the Saphenofemoral Junction in the Surgical Treatment of Varicose Veins: Early Results of a Blinded Randomized Controlled Trial//Circulation. 2008. Vol. 118, N 1. P. 66 - 74.

230. Winterborn R.J., Earnshaw J.J. Randomised trial of polytetrafluoroethylene patch insertion for recurrent great saphenous varicose veins.//Eur J Vasc Endovasc Surg. 2007. Vol. 34, N 3. P. 367 - 373.

231. Dwerryhouse S., Davies B., Harradine K., Earnshaw J.J. Stripping the long saphenous vein reduces the rate of reoperation for recurrent varicose veins: Five-year results of a randomized trial//J Vasc Surg. 1999. Vol. 29, N 4. P. 589 - 592.

232. Winterborn R.J., Foy C., Earnshaw J.J. Causes of varicose vein recurrence: late results of a randomized controlled trial of stripping the long saphenous vein.//J Vasc Surg. 2004. Vol. 40, N 4. P. 634 - 639.

233. Holme J.B., Skajaa K., Holme K. Incidence of lesions of the saphenous nerve after partial or complete stripping of the long saphenous vein//Acta Chir Scand. 1990. Vol. 156, N 2. P. 145 - 148.

234. VAN DER STRICHT J. [Saphenectomy by invagination by thread].//Press. Med. 1963. Vol. 71. P. 1081 - 1082.

235. Fullarton G.M., Calvert M.H. Intraluminal long saphenous vein stripping: a technique minimizing perivenous tissue trauma.//Br J Surg. 1987. Vol. 74, N 4. P. 255.

236. Oesch A. "Pin-stripping": a novel method of atraumatic stripping//Phlebology. 1993. Vol. 4. P. 171 - 173.

237. Goren G., Yellin A.E. Invaginated axial saphenectomy by a semirigid stripper: perforate-invaginate stripping.//J Vasc Surg. 1994. Vol. 20, N 6. P. 970 - 977.

238. Menyhei G., Gyevnár Z., Arató E., Kelemen O., Kollár L. Conventional stripping versus cryostripping: a prospective randomised trial to compare improvement in quality of life and complications.//*Eur J Vasc Endovasc Surg.* 2008. Vol. 35, N 2. P. 218 - 223.
239. Klem T.M.A.L., Schnater J.M., Schütte P.R., Hop W., van der Ham A.C., Wittens C.H.A. A randomized trial of cryo stripping versus conventional stripping of the great saphenous vein//*J Vasc Surg.* 2009. Vol. 49, N 2. P. 403 - 409.
240. Lurie F., Makarova N.P. Clinical Dynamics of Varicose Disease in Patients with High Degree of Venous Reflux During Conservative Treatment and After Surgery: 7-Year Follow-Up//*Int. J. Angiol.* Georg Thieme Verlag KG, 1998. Vol. 7, N 3. P. 234 - 237.
241. Critchley G., Handa A., Maw A., Harvey A., Harvey M.R., Corbett C.R.R. Complications of varicose vein surgery//*Ann. R. Coll. Surg. Engl.* 1997. Vol. 79, N 2. P. 105 - 110.
242. Ramasastry S.S., Dick G.O., Futrell J.W. Anatomy of the saphenous nerve: relevance to saphenous vein stripping.//*Am Surg.* 1987. Vol. 53, N 5. P. 274 - 277.
243. Rudström H., Björck M., Bergqvist D. Iatrogenic vascular injuries in varicose vein surgery: a systematic review.//*World J Surg.* 2007. Vol. 31, N 1. P. 228 - 233.
244. Dermody M., O'Donnell T.F., Balk E.M. Complications of endovenous ablation in randomized controlled trials//*J Vasc Surg Venous Lymphat Disord.* 2013. Vol. 1, N 4. P. 427 - 436.e1.
245. de Alvarenga Yoshida R., Yoshida W.B., Sardenberg T., Sobreira M.L., Rollo H.A., Moura R. Fibular Nerve Injury After Small Saphenous Vein Surgery//*Ann Vasc Surg.* 2012. Vol. 26, N 5. P. 729.e11 - 729.e15.
246. Atkin G.K., Round T., Vattipally V.R., Das S.K. Common peroneal nerve injury as a complication of short saphenous vein surgery.//*Phlebology.* 2007. Vol. 22, N 1. P. 3 - 7.
247. Corder A.P., Schache D.J., Farquharson S.M., Tristram S. Wound infection following high saphenous ligation. A trial comparing two skin closure techniques: subcuticular polyglycolic acid and interrupted monofilament nylon mattress sutures.//*J R Coll Surg Edinb.* 1991. Vol. 36, N 2. P. 100 - 102.
248. Mekako A.I., Chetter I.C., Coughlin P.A., Hatfield J., McCollum P.T. Randomized clinical trial of co-amoxiclav versus no antibiotic prophylaxis in varicose vein surgery//*Br. J. Surg.* John Wiley and Sons Ltd, 2010. Vol. 97, N 1. P. 29 - 36.
249. Асланов Б.И., Зуева Л.П., Колосовская Е.Н., Любимова А.В., Хорошилов В.Ю., Долгий А.А., Дарьина М.Г., Техова И.Г. Принципы организации периоперационной антибиотикопрофилактики в учреждениях здравоохранения//Федеральные клинические рекомендации/ед. Брико Н.И., Брусина Е.Б., Стасенко В.Л. Москва, 2014. 42 р.
250. Felice E. De. Shedding light: laser physics and mechanism of action//*Phlebology.* 2010. P. 11 - 28.
251. Nwaejike N., Srodon P.D., Kyriakides C. Endovenous laser ablation for the treatment of recurrent varicose vein disease--a single centre experience.//*Int J Surg.* 2010. Vol. 8, N 4. P. 299 - 301.
252. Carradice D., Leung C., Chetter I. Laser; best practice techniques and evidence.//*Phlebology.* England, 2015. Vol. 30, N 2 Suppl. P. 36 - 41.
253. Vuylsteke M.E., Klitfod L., Mansilha A. Endovenous ablation.//*Int. Angiol.* Italy, 2019. Vol. 38, N 1. P. 22 - 38.
254. van Groenendaal L., van der Vliet J.A., Flinkenflögel L., Roovers E.A., van Sterkenburg S.M.M., Reijnen M.M.P.J. Treatment of recurrent varicose veins of the great saphenous vein by conventional surgery and

endovenous laser ablation//J Vasc Surg. 2009. Vol. 50, N 5. P. 1106 - 1113.

255. Theivacumar N.S., Gough M.J. Endovenous Laser Ablation (EVLA) to Treat Recurrent Varicose Veins//Eur J Vasc Endovasc Surg. 2011. Vol. 41, N 5. P. 691 - 696.

256. Siah M.C., Abramowitz S.D., Haser P., Ricotta J., Woo E.Y., Macsata R. Evaluating the venous experience in vascular surgery training//J. Vasc. Surgery. Venous Lymphat. Disord. 2017. Vol. 5, N 3. P. 446 - 452.

257. Hwang J.H., Park S.W., Chang I.S., Kim K.H., Kang J.H. Endovenous Thermal Ablation of Recurrent Varicose Veins due to Residual Great Saphenous Venous Insufficiency After Saphenous Venous Surgery: A Comparative Study.//Dermatologic Surg. Off. Publ. Am. Soc. Dermatologic Surg. [et al.]. United States, 2018. Vol. 44, N 10. P. 1287 - 1294.

258. Yoon W.J., Drescher M., Crisostomo P.R., Halandras P.M., Bechara C.F., Aulivola B. Delineating the durability outcome differences after saphenous ablation with laser versus radiofrequency//J. Vasc. Surg. Venous Lymphat. Disord. 2019. Vol. 7, N 4. P. 486 - 492.

259. Rasmussen L., Lawaetz M., Serup J., Bjoern L., Vennits B., Blemings A., Eklof B. Randomized clinical trial comparing endovenous laser ablation, radiofrequency ablation, foam sclerotherapy, and surgical stripping for great saphenous varicose veins with 3-year follow-up//J Vasc Surg Venous Lymphat Disord. Society for Vascular Surgery, 2013. Vol. 1, N 4. P. 349 - 356.

260. Almeida J.I., Kaufman J., Göckeritz O., Chopra P., Evans M.T., Hoheim D.F., Makhoul R.G., Richards T., Wenzel C., Raines J.K. Radiofrequency endovenous ClosureFAST versus laser ablation for the treatment of great saphenous reflux: a multicenter, single-blinded, randomized study (RECOVERY study).//J Vasc Interv Radiol. 2009. Vol. 20, N 6. P. 752 - 759.

261. Gale S.S., Lee J.N., Walsh M.E., Wojnarowski D.L., Comerota A.J. A randomized, controlled trial of endovenous thermal ablation using the 810-nm wavelength laser and the ClosurePLUS radiofrequency ablation methods for superficial venous insufficiency of the great saphenous vein.//J Vasc Surg.. 2010. Vol. 52, N 3. P. 645 - 650.

262. Goode S.D., Chowdhury A., Crockett M., Beech A., Simpson R., Richards T., Braithwaite B.D. Laser and radiofrequency ablation study (LARA study): a randomised study comparing radiofrequency ablation and endovenous laser ablation (810 nm).//Eur J Vasc Endovasc Surg. 2010. Vol. 40, N 2. P. 246 - 253.

263. Nordon I.M., Hinchliffe R.J., Brar R., Moxey P., Black S.A., Thompson M.M., Loftus I.M. A Prospective Double-Blind Randomized Controlled Trial of Radiofrequency Versus Laser Treatment of the Great Saphenous Vein in Patients With Varicose Veins.//Ann Surg. 2011. Vol. 254, N 6. P. 876 - 881.

264. Шайдаков Е.В., Илюхин Е.А., Петухов А.В., Григорян А.Г., Росуховский Д.А., Shaidakov E. V, Ilyukhin E.A., Petukhov A. V, Grigoryan A.G., Rosuchovsky D.A. Радиочастотная облитерация ClosureFAST и эндовазальная лазерная облитерация 1470 нм: многоцентровое проспективное нерандомизированное исследование//Флебология. 2012. Vol. 6, N 3. P. 20 - 27.

265. Shepherd A.C., Gohel M.S., Brown L.C., Metcalfe M.J., Hamish M., Davies A.H. Randomized clinical trial of VNUS ClosureFAST radiofrequency ablation versus laser for varicose veins.//Br J Surg. 2010. Vol. 97, N 6. P. 810 - 818.

266. Flessenkämper I., Hartmann M., Stenger D., Roll S. Endovenous laser ablation with and without high ligation compared with high ligation and stripping in the treatment of great saphenous varicose veins: initial results of a multicentre randomized controlled trial.//Phlebology. 2013. Vol. 28, N 1. P. 16 - 23.

267. Brown C.S., Obi A.T., Cronenwett J.L., Kabnick L., Wakefield T.W., Osborne N.H. Outcomes after truncal ablation with or without concomitant phlebectomy for isolated symptomatic varicose veins (C2 disease)//J. Vasc. Surg. Venous Lymphat. Disord. 2020.

268. Monahan D.L. Can phlebectomy be deferred in the treatment of varicose veins?//J Vasc Surg.. 2005. Vol. 42, N 6. P. 1145 - 1149.
269. Welch H.J. Endovenous ablation of the great saphenous vein may avert phlebectomy for branch varicose veins.//J Vasc Surg. 2006. Vol. 44, N 3. P. 601 - 605.
270. Hager E.S., Ozvath K.J., Dillavou E.D. Evidence summary of combined saphenous ablation and treatment of varicosities versus staged phlebectomy.//J Vasc Surg Venous Lymphat Disord. Elsevier Inc., 2017. Vol. 5, N 1. P. 134 - 137.
271. Mekako A., Hatfield J., Bryce J., Heng M., Lee D., McCollum P., Chetter I. Combined endovenous laser therapy and ambulatory phlebectomy: refinement of a new technique.//Eur J Vasc Endovasc Surg.. 2006. Vol. 32, N 6. P. 725 - 729.
272. Carradice D., Mekako A.I., Hatfield J., Chetter I.C. Randomized clinical trial of concomitant or sequential phlebectomy after endovenous laser therapy for varicose veins//Br J Surg. 2009. Vol. 96, N 4. P. 369 - 375.
273. Kim H.K., Kim H.J., Shim J.H., Baek M.-J., Sohn Y., Choi Y.H. Endovenous Lasering Versus Ambulatory Phlebectomy of Varicose Tributaries in Conjunction with Endovenous Laser Treatment of the Great or Small Saphenous Vein//Ann Vasc Surg.. 2009. Vol. 23, N 2. P. 207 - 211.
274. Aherne T.M., Ryan É.J., Boland M.R., McKeivitt K., Hassanin A., Tubassam M., Tang T.Y., Walsh S. Concomitant vs. Staged Treatment of Varicose Tributaries as an Adjunct to Endovenous Ablation: A Systematic Review and Meta-Analysis.//Eur. J. Vasc. Endovasc. Surg. Off. J. Eur. Soc. Vasc. Surg. England, 2020. Vol. 60, N 3. P. 430 - 442.
275. Starodubtsev V., Lukyanenko M., Karpenko A., Ignatenko P. Endovenous laser ablation in patients with wide diameter of the proximal segment of the great saphenous vein: Comparison of methods//Phlebology. SAGE Publications Ltd, 2015. Vol. 30, N 10. P. 700 - 705.
276. Spinedi L., Stricker H., Staub D., Uthoff H. Endovenous Laser Ablation for Treatment of a Partially Thrombosed Proximal Great Saphenous Vein.//Case Rep. Vasc. Med. 2019. Vol. 2019. P. 1726978.
277. Gradman W.S. Endovenous saphenous vein ablation in patients with acute isolated superficial-vein thrombosis//Phlebology. 2013/12/07. 2015. Vol. 30, N 3. P. 204 - 209.
278. Enzler M.A., Russell D., Schimmelpfennig J. Thermal ablation in the management of superficial thrombophlebitis.//Eur J Vasc Endovasc Surg. England, 2012. Vol. 43, N 6. P. 726 - 728.
279. Schoonover J.P., King J.T., Gray C., Campbell K., Sherman C. 3 alternatives to standard varicose vein treatment.//J Fam Pr.. 2009. Vol. 58, N 10. P. 522 - 526.
280. Sadick N.S. Advances in the treatment of varicose veins: ambulatory phlebectomy, foam sclerotherapy, endovascular laser, and radiofrequency closure.//Adv Dermatol. 2006. Vol. 22. P. 139 - 156.
281. Westin G.G., Cayne N.S., Lee V., Ekstroem J., Yau P.O., Sadek M., Rockman C.B., Kabnick L.S., Berland T.L., Maldonado T.S., Jacobowitz G.R. Radiofrequency and laser vein ablation for patients receiving warfarin anticoagulation is safe, effective, and durable.//J. Vasc. surgery. Venous Lymphat. Disord. United States, 2020. Vol. 8, N 4. P. 610 - 616.
282. Sufian S., Arnez A., Labropoulos N., Lakhnopal S. Endothermal venous ablation of the saphenous vein on patients who are on anticoagulation therapy.//Int. Angiol. Italy, 2017. Vol. 36, N 3. P. 268 - 274.
283. Riesenman P.J., de Fritas D.J., Konigsberg S.G., Kasirajan K. Noninterruption of warfarin therapy is safe and does not compromise outcome in patients undergoing endovenous laser therapy (EVLT).//Vasc Endovasc. Surg. 2011. Vol. 45, N 6. P. 524 - 526.

284. Delaney C.L., Russell D.A., Iannos J., Spark J.I. Is endovenous laser ablation possible while taking warfarin?//Phlebology. 2012. Vol. 27, N 5. P. 231 - 234.
285. Pavlovic M.D., Schuller-Petrovic S., Pichot O., Rabe E., Maurins U., Morrison N., Pannier F. Guidelines of the First International Consensus Conference on Endovenous Thermal Ablation for Varicose Vein Disease--ETAV Consensus Meeting 2012//Phlebology. 2015. Vol. 30, N 4. P. 257 - 273.
286. Moro L., Serino F.-M., Ricci S., Abbruzzese G., Antonelli-Incalzi R. Dilution of a mepivacaine-adrenaline solution in isotonic sodium bicarbonate for reducing subcutaneous infiltration pain in ambulatory phlebectomy procedures: a randomized, double-blind, controlled trial.//J. Am. Acad. Dermatol. 2014. Vol. 71, N 5. P. 960 - 963.
287. Marsden G., Perry M., Kelley K., Davies A.H. Diagnosis and management of varicose veins in the legs: summary of NICE guidance//BMJ. 2013. Vol. 347. P. f4279.
288. Samuel N., Wallace T., Carradice D., Shahin Y., Mazari F.A.K., Chetter I.C. Endovenous laser ablation in the treatment of small saphenous varicose veins: does site of access influence early outcomes?//Vasc. Endovascular Surg. United States, 2012. Vol. 46, N 4. P. 310 - 314.
289. Doganci S., Yildirim V., Demirkilic U. Does puncture site affect the rate of nerve injuries following endovenous laser ablation of the small saphenous veins?//Eur J Vasc Endovasc Surg. 2011. Vol. 41, N 3. P. 400 - 405.
290. Mendes-Pinto D., Bastianetto P., Cavalcanti Braga Lyra L., Kikuchi R., Kabnick L. Endovenous laser ablation of the great saphenous vein comparing 1920-nm and 1470-nm diode laser//Int. Angiol. A J. Int. Union Angiol. 2016. Vol. 35, N 6. P. 599 - 604.
291. Vuylsteke M., De Bo T., Dompe G., Di Crisci D., Abbad C., Mordon S. Endovenous laser treatment: is there a clinical difference between using a 1500 nm and a 980 nm diode laser? A multicenter randomised clinical trial.//Int Angiol. 2011. Vol. 30, N 4. P. 327 - 334.
292. Proebstle T.M., Moehler T., Gül D., Herdemann S. Endovenous treatment of the great saphenous vein using a 1,320 nm Nd:YAG laser causes fewer side effects than using a 940 nm diode laser.//Dermatol Surg. 2005. Vol. 31, N 12. P. 1678 - 1683.
293. Goldman M.P., Mauricio M., Rao J. Intravascular 1320-nm laser closure of the great saphenous vein: a 6- to 12-month follow-up study.//Dermatol Surg. 2004. Vol. 30, N 11. P. 1380 - 1385.
294. Pannier F., Rabe E., Maurins U. First results with a new 1470-nm diode laser for endovenous ablation of incompetent saphenous veins.//Phlebology. 2009. Vol. 24, N 1. P. 26 - 30.
295. Shaydakov E., Ilyukhin E., Rosukhovskiy D. Blood absorption during 970 and 1470 nm laser radiation in vitro.//Int Angiol. 2015. Vol. 34, N 1.
296. Park I., Park S.-C. Comparison of Short-Term Outcomes Between Endovenous 1,940-nm Laser Ablation and Radiofrequency Ablation for Incompetent Saphenous Veins.//Front. Surg. 2020. Vol. 7. P. 620034.
297. Pannier F., Rabe E., Rits J., Kadiss A., Maurins U. Endovenous laser ablation of great saphenous veins using a 1470 nm diode laser and the radial fibre - follow-up after six months//Phlebology. 2011. Vol. 26, N 1. P. 35 - 39.
298. Prince E.A., Soares G.M., Silva M., Taner A., Ahn S., Dubel G.J., Jay B.S. Impact of laser fiber design on outcome of endovenous ablation of lower-extremity varicose veins: results from a single practice.//Cardiovasc Interv. Radiol. 2011. Vol. 34, N 3. P. 536 - 541.
299. Schwarz T., von Hodenberg E., Furtwängler C., Rastan A., Zeller T., Neumann F.J. Endovenous laser ablation of varicose veins with the 1470-nm diode laser//J Vasc Surg. Elsevier Inc., 2010. Vol. 51, N 6. P. 1474 -

1478.

300. Doganci S., Demirkilic U. Comparison of 980 nm laser and bare-tip fibre with 1470 nm laser and radial fibre in the treatment of great saphenous vein varicosities: a prospective randomised clinical trial.//*Eur J Vasc Endovasc Surg*. Elsevier Ltd, 2010. Vol. 40, N 2. P. 254 - 259.

301. Hirokawa M., Ogawa T., Sugawara H., Shokoku S., Sato S. Comparison of 1470 nm Laser and Radial 2 ring Fiber with 980 nm Laser and Bare-Tip Fiber in Endovenous Laser Ablation of Saphenous Varicose Veins: A Multicenter, Prospective, Randomized, Non-Blind Study.//*Ann Vasc Dis*. 2015. Vol. 8, N 4. P. 282 - 289.

302. Hirokawa M., Kurihara N. Comparison of Bare-Tip and Radial Fiber in Endovenous Laser Ablation with 1470 nm Diode Laser.//*Ann Vasc Dis*. 2014. Vol. 7, N 3. P. 239 - 245.

303. Cowpland C.A., Cleese A.L., Whiteley M.S. Factors affecting optimal linear endovenous energy density for endovenous laser ablation in incompetent lower limb truncal veins - A review of the clinical evidence.//*Phlebology*. 2016.

304. Шайдаков Е.В., Илюхин Е.А., Григорян А.Г., Булатов В.Л., Росуховский Д.А., Шонов О.А. Карбонизация при эндовазальной лазерной облитерации радиальным световодом с длиной волны 1470 и 970 нм.//*Ангиология и сосудистая хирургия*. 2015. Vol. 21, N 3. P. 107 - 110.

305. Соколов А.Л., Лядов К.В., Луценко М.М. Лазерная облитерация вен для практических врачей. Москва: ИД Медпрактика-М, 2011. 136 p.

306. Maurins U., Rabe E., Pannier F. Does laser power influence the results of endovenous laser ablation (EVLA) of incompetent saphenous veins with the 1470-nm diode laser? A prospective randomized study comparing 15 and 25 W.//*Int. Angiol. A J. Int. Union Angiol*. 2009. Vol. 28, N 1. P. 32 - 37.

307. Joh J.H., Kim W.-S., Jung I.M., Park K.-H., Lee T., Kang J.M., Consensus Working Group. Consensus for the Treatment of Varicose Vein with Radiofrequency Ablation.//*Vasc Spec. Int*. 2014. Vol. 30, N 4. P. 105 - 112.

308. Bisang U., Meier T.O., Enzler M., Thalhammer C., Husmann M. Results of endovenous ClosureFast treatment for varicose veins in an outpatient setting.//*Phlebology*. 2012.

309. Proebstle T.M., Alm J., Göckeritz O., Wenzel C., Noppeney T., Lebard C., Pichot O., Sessa C., Creton D., Gockeritz O. Three-year European follow-up of endovenous radiofrequency-powered segmental thermal ablation of the great saphenous vein with or without treatment of calf varicosities.//*J Vasc Surg*. Elsevier Inc., 2011. Vol. 54, N 1. P. 146 - 152.

310. Proebstle T.M., Alm B.J., Göckeritz O., Wenzel C., Noppeney T., Lebard C., Sessa C., Creton D., Pichot O. Five-year results from the prospective European multicentre cohort study on radiofrequency segmental thermal ablation for incompetent great saphenous veins.//*Br J Surg*. 2015. Vol. 102, N 3. P. 212 - 218.

311. Goodyear S.J., Nyamekye I.K. Radiofrequency ablation of varicose veins: Best practice techniques and evidence.//*Phlebology*. 2015. Vol. 30, N 2 Suppl. P. 9 - 17.

312. Reich-Schupke S., Mumme A., Stücker M. Histopathological findings in varicose veins following bipolar radiofrequency-induced thermotherapy--results of an ex vivo experiment.//*Phlebology*. 2011. Vol. 26, N 2. P. 69 - 74.

313. Badham G.E., Dos Santos S.J., Whiteley M.S. Radiofrequency-induced thermotherapy (RFITT) in a porcine liver model and ex vivo great saphenous vein.//*Minim Invasive Ther Allied Technol*. 2017. Vol. 26, N 4. P. 200 - 206.

314. Tesmann J.P., Thierbach H., Dietrich A., Grimme H., Vogt T., Rass K. Radiofrequency induced thermotherapy (RFITT) of varicose veins compared to endovenous laser treatment (EVLT): a non-randomized

prospective study concentrating on occlusion rates, side-effects and clinical outcome.//Eur J Dermatol. 2011. Vol. 21, N 6. P. 945 - 951.

315. Spiliopoulos S., Theodosiadou V., Sotiriadi A., Karnabatidis D. Endovenous ablation of incompetent truncal veins and their perforators with a new radiofrequency system. Mid-term outcomes.//Vascular. 2015. Vol. 23, N 6. P. 592 - 598.

316. Стойко Ю., Игнатъева Н., Захаркина О., Гулиева В., Мазайшвили К., Цыплящук А., Яшкин М., Акимов С., Баграташвили В., Харитонов С. Экспериментальное обоснование режимов радиочастотной термооблитерации//Флебология. 2015. Vol. 9, N 2. P. 12 - 17.

317. Shaidakov E.V, Grigoryan A.G., Korzhevskii D.E., Ilyukhin E.A., Rosukhovski D.A., Bulatov V.L., Tsarev O.I. Morphologic changes in the vein after different numbers of radiofrequency ablation cycles//J. Vasc. Surg. Venous Lymphat. Disord. 2015. Vol. 3, N 4. P. 358 - 363.

318. Schuller-Petrović S., Schuller-lukic B., Schuller S. Retrospective analysis of routine use of a double heat cycle (DHC) during radiofrequency segmental ablation (ClosureFAST™) of saphenous veins//J. Eur. Acad. Dermatol. Venereol. 2015. Vol. 30.

319. Calcagno D., Rossi J.A., Ha C. Effect of saphenous vein diameter on closure rate with ClosureFAST radiofrequency catheter.//Vasc Endovasc. Surg. 2009. Vol. 43, N 6. P. 567 - 570.

320. Селиверстов Е., Балашов А., Лебедев И., Ан Е., Солдатский Е. Случай фрагментации световода в большой подкожной вене после эндовенозной лазерной облитерации//Флебология. 2014. Vol. 8, N 4. P. 55 - 58.

321. Caggiati A., Franceschini M. Stroke following endovenous laser treatment of varicose veins//J Vasc Surg. 2010. Vol. 51, N 1. P. 218 - 220.

322. Wheatcroft M., Lindsay T., Lossing A. Two cases of arteriovenous fistula formation between the external iliac vessels following endovenous laser therapy//Vascular. 2014. Vol. 22, N 6. P. 464 - 467.

323. Hashimoto O., Miyazaki T., Hosokawa J., Shimura Y., Okuyama H., Endo M. A case of high-output heart failure caused by a femoral arteriovenous fistula after endovenous laser ablation treatment of the saphenous vein//Phlebology. 2015. Vol. 30, N 4. P. 290 - 292.

324. Rudarakanjana N., Berland T.L., Chasin C., Sadek M., Kabnick L.S. Arteriovenous fistula after endovenous ablation for varicose veins//J Vasc Surg. 2012. Vol. 55, N 5. P. 1492 - 1494.

325. Ziporin S.J., Ifune C.K., MacConmara M.P., Geraghty P.J., Choi E.T. A case of external iliac arteriovenous fistula and high-output cardiac failure after endovenous laser treatment of great saphenous vein//J Vasc Surg. 2010. Vol. 51, N 3. P. 715 - 719.

326. Theivacumar N.S., Gough M.J. Arterio-Venous Fistula Following Endovenous Laser Ablation for Varicose Veins//Eur J Vasc Endovasc Surg. 2009. Vol. 38, N 2. P. 234 - 236.

327. Vaz C., Matos A., Oliveira J., Nogueira C., Almeida R., Mendonça M. Iatrogenic Arteriovenous Fistula Following Endovenous Laser Therapy of the Short Saphenous Vein//Ann Vasc Surg. 2009. Vol. 23, N 3. P. 412. e15 - 412. e17.

328. Kabnick L.S., Sadek M., Bjarnason H., Coleman D.M., Dillavou E.D., Hingorani A.P., Lal B.K., Lawrence P.F., Malgor R.D., Puggioni A. Classification and treatment of endothermal heat-induced thrombosis: Recommendations from the American Venous Forum and the Society for Vascular Surgery//J. Vasc. Surg. Venous Lymphat. Disord. by the Society for Vascular Surgery, the American Venous Forum and the Authors, 2020. P. 1 - 17.

329. Dexter D., Kabnick L., Berland T., Jacobowitz G., Lamparello P., Maldonado T., Mussa F., Rockman C., Sadek M., Giammaria L.E., Adelman M. Complications of Endovenous Lasers//Phlebology. 2012. Vol. 27, N 1_suppl. P. 40 - 45.
330. Sadek M., Kabnick L.S., Rockman C.B., Berland T.L., Zhou D., Chasin C., Jacobowitz G.R., Adelman M.A. Increasing ablation distance peripheral to the saphenofemoral junction may result in a diminished rate of endothermal heat-induced thrombosis.//J Vasc Surg Venous Lymphat Disord. 2013. Vol. 1, N 3. P. 257 - 262.
331. Sufian S., Arnez A., Labropoulos N., Lakhanpal S. Incidence, progression, and risk factors for endovenous heat-induced thrombosis after radiofrequency ablation.//J Vasc Surg Venous Lymphat Disord. 2013. Vol. 1, N 2. P. 159 - 164.
332. Sufian S., Arnez A., Labropoulos N., Lakhanpal S. Endovenous heat-induced thrombosis after ablation with 1470 nm laser: Incidence, progression, and risk factors.//Phlebology. 2014. Vol. 30, N 5. P. 325 - 330.
333. Tang T.Y., Rathnaweera H.P., Kam J.W., Chong T.T., Choke E.C., Tan Y.K. Endovenous cyanoacrylate glue to treat varicose veins and chronic venous insufficiency-Experience gained from our first 100+ truncal venous ablations in a multi-ethnic Asian population using the Medtronic VenaSeal™ Closure System.//Phlebology. England, 2019. Vol. 34, N 8. P. 543 - 551.
334. Cho S., Gibson K., Lee S.H., Kim S.-Y., Joh J.H. Incidence, classification, and risk factors of endovenous glue-induced thrombosis after cyanoacrylate closure of the incompetent saphenous vein.//J. Vasc. surgery. Venous Lymphat. Disord. United States, 2020. Vol. 8, N 6. P. 991 - 998.
335. Parsi K., et al. Cyanoacrylate closure for peripheral veins: Consensus document of the Australasian College of Phlebology//Phlebology. SAGE Publications Ltd, 2020. Vol. 35, N 3. P. 153 - 175.
336. Dimech A., Cassar K. Efficacy of Cyanoacrylate Glue Ablation of Primary Truncal Varicose Veins Compared to Existing Endovenous Techniques: A Systematic Review of the Literature//Surg. J. 2020. Vol. 06. P. e77 - e86.
337. Yang G.K., Parapini M., Gagnon J., Chen J.C. Comparison of cyanoacrylate embolization and radiofrequency ablation for the treatment of varicose veins.//Phlebology. England, 2019. Vol. 34, N 4. P. 278 - 283.
338. Parsi K., Kang M., Yang A., Kossard S. Granuloma formation following cyanoacrylate glue injection in peripheral veins and arteriovenous malformation.//Phlebology. England, 2020. Vol. 35, N 2. P. 115 - 123.
339. Witte M.E., Zeebregts C.J., de Borst G.J., Reijnen M.M.P.J., Boersma D. Mechanochemical endovenous ablation of saphenous veins using the ClariVein: A systematic review//Phlebology. 2017. Vol. 0, N 0. P. 026835551770206.
340. Gibson K., Ferris B. Cyanoacrylate closure of incompetent great, small and accessory saphenous veins without the use of post-procedure compression: Initial outcomes of a post-market evaluation of the VenaSeal System (the WAVES Study).//Vascular. 2017. Vol. 25, N 2. P. 149 - 156.
341. Witte M.E., Holewijn S., van Eekeren R.R., de Vries J.-P., Zeebregts C.J., Reijnen M.M.P.J. Midterm Outcome of Mechanochemical Endovenous Ablation for the Treatment of Great Saphenous Vein Insufficiency//J Endovasc Ther. 2017. Vol. 24, N 1. P. 149 - 155.
342. Proebstle T.M., Alm J., Dimitri S., Rasmussen L., Whiteley M., Lawson J., Davies A. Twelve-Month Follow-up of the European Multicenter Study on Cyanoacrylate Embolization of Incompetent Great Saphenous Veins//J Vasc Surg Venous Lymphat Disord. Elsevier Inc., 2014. Vol. 2, N 1. P. 105 - 106.
343. Chan Y.C., Law Y., Cheung G.C., Ting A.C., Cheng S.W. Cyanoacrylate glue used to treat great saphenous reflux: Measures of outcome//Phlebology. 2017. Vol. 32, N 2. P. 99 - 106.

344. Bozkurt A.K., Y Imaz M.F. A prospective comparison of a new cyanoacrylate glue and laser ablation for the treatment of venous insufficiency//Phlebology. 2016. Vol. 31, N 1 Suppl. P. 106 - 113.
345. Morrison N., Gibson K., Vasquez M., Weiss R., Cher D., Madsen M., Jones A. VeClose trial 12-month outcomes of cyanoacrylate closure versus radiofrequency ablation for incompetent great saphenous veins.//J Vasc Surg Venous Lymphat Disord. 2017. Vol. 5, N 3. P. 321 - 330.
346. Morrison N., Gibson K., McEnroe S., Goldman M., King T., Weiss R., Cher D., Jones A. Randomized trial comparing cyanoacrylate embolization and radiofrequency ablation for incompetent great saphenous veins (VeClose)//J Vasc Surg. Society for Vascular Surgery, 2015. Vol. 61, N 4. P. 1 - 10.
347. Siribumrungwong B., Wilasrusmee C., Orrapin S., Srikuea K., Benyakorn T., McKay G., Attia J., Rerkasem K., Thakkinstian A. Interventions for great saphenous vein reflux: network meta-analysis of randomized clinical trials//Br. J. Surg. 2021.
348. Tekin A. İ., Tuncer O.N., Memetoğlu M.E., Arslan Ü., Öztekin A., Yağmur B., Biçer M., Özmen R. Nonthermal, Nontumescent Endovenous Treatment of Varicose Veins//Ann Vasc Surg. 2016. Vol. 36. P. 231 - 235.
349. Kianifard B., Holdstock J., Allen C., Smith C., Price B., Whiteley M.S. Randomized clinical trial of the effect of adding subfascial endoscopic perforator surgery to standard great saphenous vein stripping.//Br J Surg. 2007. Vol. 94, N 9. P. 1075 - 1080.
350. Золотухин И.А., Каралкин А.В., Ярич А.Н., Селиверстов Е.И., Кириенко А.И. Отказ от диссекции перфорантных вен не влияет на результат флебэктомии у пациентов с варикозной болезнью//Флебология. 2012. Vol. 3. P. 16 - 19.
351. van Neer P., Kessels F.G., Estourgie R.J., de Haan E.F., Neumann M.A., Veraart J.C. Persistent reflux below the knee after stripping of the great saphenous vein.//J Vasc Surg. 2009. Vol. 50, N 4. P. 831 - 834.
352. Shi H., Liu X., Lu M., Lu X., Jiang M., Yin M. The Effect of Endovenous Laser Ablation of Incompetent Perforating Veins and the Great Saphenous Vein in Patients with Primary Venous Disease//Eur J Vasc Endovasc Surg. 2015. Vol. 49, N 5. P. 574 - 580.
353. Seren M., Dumantepe M., Fazliogullari O., Kucukaksu S. Combined treatment with endovenous laser ablation and compression therapy of incompetent perforating veins for treatment of recalcitrant venous ulcers//Phlebology. 2017. Vol. 32, N 5. P. 307 - 315.
354. Bacon J.L., Dinneen a J., Marsh P., Holdstock J.M., Price B. a, Whiteley M.S. Five-year results of incompetent perforator vein closure using TRans-Luminal Occlusion of Perforator.//Phlebology. 2009. Vol. 24, N 2. P. 74 - 78.
355. Chehab M., Dixit P., Antypas E., Juncaj M., Wong O., Bischoff M. Endovenous Laser Ablation of Perforating Veins: Feasibility, Safety, and Occlusion Rate Using a 1,470-nm Laser and Bare-Tip Fiber//J Vasc Interv Radiol. 2015. Vol. 26, N 6. P. 871 - 877.
356. Proebstle T.M., Lehr H.A., Kargl A., Espinola-Klein C., Rother W., Bethge S., Knop J. Endovenous treatment of the greater saphenous vein with a 940-nm diode laser: thrombotic occlusion after endoluminal thermal damage by laser-generated steam bubbles//J. Vasc. Surg. 2002. Vol. 35, N 4. P. 729 - 736.
357. Nelzén O., Fransson I. True long-term healing and recurrence of venous leg ulcers following SEPS combined with superficial venous surgery: a prospective study.//Eur. J. Vasc. Endovasc. Surg. Off. J. Eur. Soc. Vasc. Surg. England, 2007. Vol. 34, N 5. P. 605 - 612.
358. Obermayer A., Göstl K., Walli G., Benesch T. Chronic venous leg ulcers benefit from surgery: long-

term results from 173 legs.//J. Vasc. Surg. United States, 2006. Vol. 44, N 3. P. 572 - 579.

359. Franceschi C., Cappelli M., Ermini S., Giancesini S., Mendoza E., Passariello F., Zamboni P. CHIVA: hemodynamic concept, strategy and results.//Int. Angiol. Italy, 2016. Vol. 35, N 1. P. 8 - 30.

360. Franceschi C., Bahnini A. Remark concerning the comments on the CHIVA method in the article by P. Pittaluga and S. Chastanet: "Technique and treatment of varices: How to choose?"//Phlebol. - Ann. Vasc. 2008. Vol. 61. P. 428 - 430.

361. Zamboni P., Marcellino M.G., Cappelli M., Feo C.V., Bresadola V., Vasquez G., Liboni A. Saphenous vein sparing surgery: principles, techniques and results.//J. Cardiovasc. Surg. (Torino). Italy, 1998. Vol. 39, N 2. P. 151 - 162.

362. Zamboni P., Mendoza E., Giancesini S. Saphenous vein-sparing strategies in chronic venous disease//Saphenous Vein-Sparing Strateg. Chronic Venous Dis. Springer International Publishing, 2018. 1 - 279 p.

363. Parés J.O., Juan J., Tellez R., Mata A., Moreno C., Quer F.X., Suarez D., Codony I., Roca J. Varicose vein surgery: stripping versus the CHIVA method: a randomized controlled trial.//Ann Surg. 2010. Vol. 251, N 4. P. 624 - 631.

364. Carandina S., Mari C., De Palma M., Marcellino M.G., Cisno C., Legnaro A., Liboni A., Zamboni P. Varicose Vein Stripping vs Haemodynamic Correction (CHIVA): a Long Term Randomised Trial//Eur J Vasc Endovasc Surg. 2008. Vol. 35, N 2. P. 230 - 237.

365. Bellmunt-Montoya S., Escribano J.M., Dilme J., Martinez-Zapata M.J., Bellmunt-Montoya S. CHIVA method for the treatment of varicose veins//Cochrane Database Syst. Rev. 2012.

366. a. M. Biemans A., van den Bos R.R., Hollestein L.M., Maessen-Visch M.B., Vergouwe Y., Neumann H. a. M., de Maeseneer M.G.R., Nijsten T. The effect of single phlebectomies of a large varicose tributary on great saphenous vein reflux//J Vasc Surg Venous Lymphat Disord. Society for Vascular Surgery, 2014. Vol. 2, N 2. P. 179 - 187.

367. Pittaluga P., Chastanet S., Locret T., Barbe R. The Effect of Isolated Phlebectomy on Reflux and Diameter of the Great Saphenous Vein: A Prospective Study *//Eur J Vasc Endovasc Surg. Elsevier Ltd, 2010. Vol. 40, N 1. P. 122 - 128.

368. Pittaluga P., Chastanet S., Rea B., Barbe R. Midterm results of the surgical treatment of varices by phlebectomy with conservation of a refluxing saphenous vein.//J Vasc Surg. 2009. Vol. 50, N 1. P. 107 - 118.

369. Zolotukhin I.A., Seliverstov E.I., Zakharova E.A., Kirienko A.I. Isolated Phlebectomy Leads to Disappearance of Great Saphenous Vein Reflux//Flebologia. 2016. Vol. 10, N 1. P. 8.

370. Richards T., Anwar M., Beshr M., Davies A.H., Onida S. Systematic review of ambulatory selective variceal ablation under local anesthetic technique for the treatment of symptomatic varicose veins.//J. Vasc. surgery. Venous Lymphat. Disord. United States, 2021. Vol. 9, N 2. P. 525 - 535.

371. Zolotukhin I.A., Seliverstov E.I., Zakharova E.A., Kirienko A.I. Short-term results of isolated phlebectomy with preservation of incompetent great saphenous vein (ASVAL procedure) in primary varicose veins disease.//Phlebology. 2017. Vol. 32, N 9. P. 601 - 607.

372. Mirakhmedova S.A., Seliverstov E., Zakharova E.A., Efremova O., Zolotukhin I.A. 5-Year Results of ASVAL Procedure in Patients with Primary Varicose Veins//Flebologia. 2020. Vol. 14. P. 107.

373. De Roos K.P., Nieman F.H.M., Martino Neumann H.A. Ambulatory phlebectomy versus compression sclerotherapy: Results of a randomized controlled trial//Dermatologic Surg. 2003. Vol. 29, N 3. P. 221 - 226.

374. Golbasi I., Turkey C., Erbasan O., **Kemaloğlu C.**, Sanli S., Turkey M., Bayezid Ö. Endovenous laser with miniphlebectomy for treatment of varicose veins and effect of different levels of laser energy on recanalization. A single center experience.//Lasers Med. Sci. England, 2015. Vol. 30, N 1. P. 103 - 108.
375. Olivencia J.A. Minimally invasive vein surgery: ambulatory phlebectomy.//Tech Vasc Interv Radiol. 2003. Vol. 6, N 3. P. 121 - 124.
376. Ramelet A.-A. Phlebectomy. Technique, indications and complications.//Int Angiol. 2002. Vol. 21, N 2 Suppl 1. P. 46 - 51.
377. Kabnick L.S., Ombrellino M. Ambulatory Phlebectomy.//Semin Interv. Radiol. 2005. Vol. 22, N 03. P. 218 - 224.
378. Almeida J.I., Raines J.K. Ambulatory phlebectomy in the office.//Perspect Vasc Surg Endovasc Ther. 2008. N 20. P. 348 - 355.
379. Carr S.C. Update on Venous Procedures Performed in the Office Setting.//Perspect Vasc Surg Endovasc Ther. 2009. Vol. 21, N 1. P. 21 - 26.
380. Brake M., Lim C.S., Shepherd A.C., Shalhoub J., Davies A.H. Pathogenesis and etiology of recurrent varicose veins.//J Vasc Surg. 2013. Vol. 57, N 3. P. 860 - 868.
381. O'Donnell T.F., Balk E.M., Dermody M., Tangney E., Iafrati M.D. Recurrence of varicose veins after endovenous ablation of the great saphenous vein in randomized trials.//J Vasc Surg Venous Lymphat Disord. 2016. Vol. 4, N 1. P. 97 - 105.
382. Rass K., Frings N., Glowacki P. Same Site Recurrence is More Frequent After Endovenous Laser Ablation Compared with High Ligation and Stripping of the Great Saphenous Vein: 5 year Results of a Randomized Clinical Trial (RELACS Study).//Eur J Vasc Endovasc Surg. Elsevier Ltd, 2015. Vol. 5, N 50. P. 648 - 656.
383. Labropoulos N., Touloupakis E., Giannoukas A.D., Leon M., Katsamouris A., Nicolaidis A.N. Recurrent varicose veins: investigation of the pattern and extent of reflux with color flow duplex scanning.//Surgery. 1996. Vol. 119, N 4. P. 406 - 409.
384. De Maeseneer M., Pichot O., Cavezzi A., Earnshaw J., van Rij A., Lurie F., Smith P.C., Union Internationale de Phlebologie. Duplex Ultrasound Investigation of the Veins of the Lower Limbs after Treatment for Varicose Veins - UIP Consensus Document.//Eur J Vasc Endovasc Surg. 2011. Vol. 42, N 1. P. 89 - 102.
385. Hayden A., Holdsworth J. Complications following re-exploration of the groin for recurrent varicose veins.//Ann R Coll Surg Engl. 2001. Vol. 83, N 4. P. 272 - 273.
386. van Groenendael L., Flinkenflogel L., van der Vliet J.A., Roovers E.A., van Sterkenburg S.M.M., Reijnen M.M.P.J. Conventional surgery and endovenous laser ablation of recurrent varicose veins of the small saphenous vein: a retrospective clinical comparison and assessment of patient satisfaction.//Phlebology. 2010. Vol. 25, N 3. P. 151 - 157.
387. Hinchliffe R.J., Ubhi J., Beech A., Ellison J., Braithwaite B.D. A prospective randomised controlled trial of VNUS closure versus surgery for the treatment of recurrent long saphenous varicose veins.//Eur J Vasc Endovasc Surg. 2006. Vol. 31, N 2. P. 212 - 218.
388. Creton D., Uhl J.F. Foam sclerotherapy combined with surgical treatment for recurrent varicose veins: short term results.//Eur J Vasc Endovasc Surg. 2007. Vol. 33, N 5. P. 619 - 624.
389. Perrin M., Gillet J.-L. Management of recurrent varices at the popliteal fossa after surgical treatment.//Phlebology. 2008. Vol. 23, N 2. P. 64 - 68.

390. Pittaluga P., Chastanet S., Locret T., Rousset O. Retrospective evaluation of the need of a redo surgery at the groin for the surgical treatment of varicose vein.//*J Vasc Surg.* 2010. Vol. 51, N 6. P. 1442 - 1450.
391. S O.M., Na C., Ea N. Compression for venous leg ulcers (Review)//*Library (Lond).* 2009. N 2.
392. Fletcher A., Cullum N., Sheldon T. Systematic review of compression treatment for venous leg ulcers//*BMJ.* 1997. Vol. 315. P. 576 - 580.
393. Ashby R.L., Gabe R., Ali S., Adderley U., Bland J.M., Cullum N.A., Dumville J.C., Iglesias C.P., Kangombe A.R., Soares M.O., Stubbs N.C., Torgerson D.J. Clinical and cost-effectiveness of compression hosiery versus compression bandages in treatment of venous leg ulcers (Venous leg Ulcer Study IV, VenUS IV): A randomised controlled trial//*Lancet.* Lancet Publishing Group, 2014. Vol. 383, N 9920. P. 871 - 879.
394. Finlayson K.J., Courtney M.D., Gibb M.A., O'Brien J.A., Parker C.N., Edwards H.E. The effectiveness of a four-layer compression bandage system in comparison with Class 3 compression hosiery on healing and quality of life in patients with venous leg ulcers: a randomised controlled trial//*Int. Wound J.* John Wiley & Sons, Ltd, 2014. Vol. 11, N 1. P. 21 - 27.
395. Milic D.J., Zivic S.S., Bogdanovic D.C., Jovanovic M.M., Jankovic R.J., Milosevic Z.D., Stamenkovic D.M., Trenkic M.S. The influence of different sub-bandage pressure values on venous leg ulcers healing when treated with compression therapy.//*J. Vasc. Surg. United States,* 2010. Vol. 51, N 3. P. 655 - 661.
396. Vanscheidt W., Ukat A., Partsch H. Dose-response of compression therapy for chronic venous edema - higher pressures are associated with greater volume reduction: two randomized clinical studies.//*J. Vasc. Surg. United States,* 2009. Vol. 49, N 2. P. 395 - 402, 402. e1.
397. O'Donnell M.J., McRae S., Kahn S.R., Julian J.A., Kearon C., Mackinnon B., Magier D., Strulovich C., Lyons T., Robinson S., Hirsh J., Ginsberg J.S. Evaluation of a venous-return assist device to treat severe post-thrombotic syndrome (VENOPTS). A randomized controlled trial.//*Thromb. Haemost.* Germany, 2008. Vol. 99, N 3. P. 623 - 629.
398. Opletalová K., Blaizot X., Mourgeon B., Chêne Y., Creveuil C., Combemale P., Laplaud A.-L., Sohyer-Lebreuilly I., Domp Martin A. Maggot therapy for wound debridement: a randomized multicenter trial.//*Arch. Dermatol.* United States, 2012. Vol. 148, N 4. P. 432 - 438.
399. Blumberg S.N., Maggi J., Melamed J., Golinko M., Ross F., Chen W. A histopathologic basis for surgical debridement to promote healing of venous ulcers.//*J. Am. Coll. Surg. United States,* 2012. Vol. 215, N 6. P. 751 - 757.
400. Williams D., Enoch S., Miller D., Harris K., Price P., Harding K.G. Effect of sharp debridement using curette on recalcitrant nonhealing venous leg ulcers: a concurrently controlled, prospective cohort study.//*Wound repair Regen. Off. Publ. Wound Heal. Soc. [and] Eur. Tissue Repair Soc. United States,* 2005. Vol. 13, N 2. P. 131 - 137.
401. O'Meara S.M., Cullum N.A., Majid M., Sheldon T.A. Systematic review of antimicrobial agents used for chronic wounds.//*Br. J. Surg. England,* 2001. Vol. 88, N 1. P. 4 - 21.
402. Shimanko A.I., Dibirov M.D., Zubritsky V.F., Zemlyanoy A.B., Matveev D.A., Tsuranov S.V., Volkov A.S., Shvydko V.S., Maiorov A.V., Tyurin D.S., Magdiev A.K., Gagai S.P. The Combined Treatment of Trophic Ulcers of Venous Etiology//*Flebologija.* Media Sphere Publishing Group, 2017. Vol. 11, N 2. P. 91.
403. Gohel M., Barwell J., Taylor M., Chant T., Foy C., Earnshaw J., Heather B., Mitchell D., Whyman M., Poskitt K. Long term results of compression therapy alone versus compression plus surgery in chronic venous ulceration (ESCHAR)//*BMJ.* 2007. Vol. 335. P. 83.
404. van Gent W.B., Catarinella F.S., Lam Y.L., Nieman F.H.M., Toonder I.M., van der Ham A.C., Wittens

C.H.A. Conservative versus surgical treatment of venous leg ulcers: 10-year follow up of a randomized, multicenter trial//Phlebology. 2015/03/03. 2015. Vol. 30, N 1 Suppl. P. 35 - 41.

405. Gohel M.S., Heatley F., Liu X., Bradbury A., Bulbulia R., Cullum N., Epstein D.M., Nyamekye I., Poskitt K.R., Renton S., Warwick J., Davies A.H. A Randomized Trial of Early Endovenous Ablation in Venous Ulceration//N. Engl. J. Med. New England Journal of Medicine (NEJM/MMS), 2018. Vol. 378, N 22. P. 2105 - 2114.

406. Приказ Министерства труда и социальной защиты РФ от 13.06.2017 N 486н "Об утверждении Порядка разработки и реализации индивидуальной программы реабилитации или абилитации инвалида, индивидуальной программы реабилитации или абилитации ребенка-инвалида, вид <...> [Electronic resource].

407. Caggiati A., De Maeseneer M., Cavezzi A., Mosti G., Morrison N. Rehabilitation of patients with venous diseases of the lower limbs: State of the art.//Phlebology. England, 2018. Vol. 33, N 10. P. 663 - 671.

408. van Rij A.M., De Alwis C.S., Jiang P., Christie R.A., Hill G.B., Dutton S.J., Thomson I.A. Obesity and impaired venous function.//Eur. J. Vasc. Endovasc. Surg. Off. J. Eur. Soc. Vasc. Surg. England, 2008. Vol. 35, N 6. P. 739 - 744.

409. Mahapatra S., Pinjala R. krishna, Gupta B., Anusha A., Para M. Correlation of obesity & comorbid conditions with chronic venous insufficiency: Results of a single-centre study//Indian J. Med. Res. 2018. Vol. 147. P. 471.

410. Davies H.O., Popplewell M., Singhal R., Smith N., Bradbury A.W. Obesity and lower limb venous disease - The epidemic of phlebesity.//Phlebology. England, 2017. Vol. 32, N 4. P. 227 - 233.

411. Danielsson G., Eklof B., Grandinetti A., Kistner R.L. The influence of obesity on chronic venous disease.//Vasc. Endovascular Surg. United States, 2002. Vol. 36, N 4. P. 271 - 276.

412. Nicolaidis A.N., Labropoulos N. Burden and Suffering in Chronic Venous Disease.//Adv. Ther. 2019. Vol. 36, N Suppl 1. P. 1 - 4.

413. Seidel A.C., Belczak C.E.Q., Campos M.B., Campos R.B., Harada D.S. The impact of obesity on venous insufficiency.//Phlebology. England, 2015. Vol. 30, N 7. P. 475 - 480.

414. Deol Z.K., Lakhanpal S., Franzon G., Pappas P.J. Effect of obesity on chronic venous insufficiency treatment outcomes.//J. Vasc. surgery. Venous Lymphat. Disord. United States, 2020. Vol. 8, N 4. P. 617 - 628. e1.

415. Cavalheri G.J., de Godoy J.M.P., Belczak C.E.Q. Correlation of haemodynamics and ankle mobility with clinical classes of clinical, aetiological, anatomical and pathological classification in venous disease.//Phlebology. England, 2008. Vol. 23, N 3. P. 120 - 124.

416. de Moura R.M.F., Gomes H. de A., da Silva S.L.A., Britto R.R., Dias R.C. Analysis of the physical and functional parameters of older adults with chronic venous disease.//Arch. Gerontol. Geriatr. Netherlands, 2012. Vol. 55, N 3. P. 696 - 701.

417. Yang D., Vandongen Y.K., Stacey M.C. Effect of exercise on calf muscle pump function in patients with chronic venous disease.//Br. J. Surg. England, 1999. Vol. 86, N 3. P. 338 - 341.

418. Cetin C., Serbest M.O., Ercan S., Yavuz T., Erdogan A. An evaluation of the lower extremity muscle strength of patients with chronic venous insufficiency.//Phlebology. England, 2016. Vol. 31, N 3. P. 203 - 208.

419. Padberg F.T.J., Johnston M.V., Sisto S.A. Structured exercise improves calf muscle pump function in chronic venous insufficiency: a randomized trial.//J. Vasc. Surg. United States, 2004. Vol. 39, N 1. P. 79 - 87.

420. O'Brien J., Edwards H., Stewart I., Gibbs H. A home-based progressive resistance exercise programme for patients with venous leg ulcers: a feasibility study.//Int. Wound J. England, 2013. Vol. 10, N 4. P. 389 - 396.

421. Iida H., Nakajima T., Kurano M., Yasuda T., Sakamaki M., Sato Y., Yamasoba T., Abe T. Effects of walking with blood flow restriction on limb venous compliance in elderly subjects.//Clin. Physiol. Funct. Imaging. England, 2011. Vol. 31, N 6. P. 472 - 476.
422. Back T.L., Padberg F.T.J., Araki C.T., Thompson P.N., Hobson R.W. 2nd. Limited range of motion is a significant factor in venous ulceration.//J. Vasc. Surg. United States, 1995. Vol. 22, N 5. P. 519 - 523.
423. Shiman M.I., Pieper B., Templin T.N., Birk T.J., Patel A.R., Kirsner R.S. Venous ulcers: A reappraisal analyzing the effects of neuropathy, muscle involvement, and range of motion upon gait and calf muscle function//Wound Repair Regen. John Wiley & Sons, Ltd, 2009. Vol. 17, N 2. P. 147 - 152.
424. Ercan S., Çetin C., Yavuz T., Demir H.M., Atalay Y.B. Effects of isokinetic calf muscle exercise program on muscle strength and venous function in patients with chronic venous insufficiency.//Phlebology. England, 2018. Vol. 33, N 4. P. 261 - 266.
425. Gürdal Karakelle S., Ipek Y., Tulin O., Alpagut İ.U. The efficiency of exercise training in patients with venous insufficiency: A double blinded, randomized controlled trial.//Phlebology. England, 2021. P. 268355520985759.
426. Araujo D.N., Ribeiro C.T., Maciel A.C., Bruno S.S., Fregonezi G.A., Dias F. Al. Physical exercise for the treatment of non-ulcerated chronic venous insufficiency.//Cochrane database Syst. Rev. 2016. Vol. 12, N 12. P. CD010637.
427. Giancesini S., Tessari M., Bacciglieri P., Malagoni A.M., Menegatti E., Occhionorelli S., Basaglia N., Zamboni P. A specifically designed aquatic exercise protocol to reduce chronic lower limb edema.//Phlebology. England, 2017. Vol. 32, N 9. P. 594 - 600.
428. Hartmann B., Drews B., Bassenge E. [Venous capacity and venous outflow in healthy patients and patients with chronic venous insufficiency before and following swimming in 34 degree C warm water].//Vasa. Suppl. Switzerland, 1991. Vol. 32. P. 443 - 445.
429. Forestier R.J., Briancon G., Francon A., Erol F.B., Mollard J.M. Balneohydrotherapy in the treatment of chronic venous insufficiency.//Vasa. Switzerland, 2014. Vol. 43, N 5. P. 365 - 371.
430. de Moraes Silva M.A., Nakano L.C., Cisneros L.L., Miranda F.J. Balneotherapy for chronic venous insufficiency.//Cochrane database Syst. Rev. 2019. Vol. 8, N 8. P. CD013085.
431. Becker B.E. Aquatic therapy: scientific foundations and clinical rehabilitation applications.//PM R. United States, 2009. Vol. 1, N 9. P. 859 - 872.
432. Caggiati A., Lattimer C., Kalodiki E., Oberto S., Bergamo G., Kontothanassis D. Underwater Sonography of Leg Veins//EJVES Short Reports. 2018. Vol. 41. P. 13 - 15.
433. Bender T., Karagülle Z., Bálint G.P., Gutenbrunner C., Bálint P.V., Sukenik S. Hydrotherapy, balneotherapy, and spa treatment in pain management.//Rheumatol. Int. Germany, 2005. Vol. 25, N 3. P. 220 - 224.
434. Menegatti E., Masiero S., Zamboni P., Avruscio G., Tessari M., Pagani A., Giancesini S. Randomized controlled trial on Dryland And Thermal Aquatic standardized exercise protocol for chronic venous disease (DATA study).//J. Vasc. surgery. Venous Lymphat. Disord. United States, 2021.
435. Carpentier P.H., Blaise S., Satger B., Genty C., Rolland C., Roques C., Bosson J.-L. A multicenter randomized controlled trial evaluating balneotherapy in patients with advanced chronic venous insufficiency.//J. Vasc. Surg. United States, 2014. Vol. 59, N 2. P. 447 - 454. e1.
436. Nelson E.A., Hillman A., Thomas K. Intermittent pneumatic compression for treating venous leg

ulcers//Cochrane Database Syst. Rev. 2014. Vol. 2014, N 5.

437. Mohamed W.A.I., Badr N.M., Fouad B.E., Alaal M.E.M.A. Efficacy of Intermittent Pneumatic Compression on Blood Flow in Patient with Varicose Veins//Arch. Pharm. Pract. 2020. Vol. 11, N 2. P. 149 - 153.

438. Yamany A., Hamdy B. Effect of sequential pneumatic compression therapy on venous blood velocity, refilling time, pain and quality of life in women with varicose veins: a randomized control study//J. Phys. Ther. Sci. 2016/07/29. The Society of Physical Therapy Science, 2016. Vol. 28, N 7. P. 1981 - 1987.

439. Bogachev V.Y., Lobanov V.N., Golovanova O.V., Kuznetsov A.N., Yershov P.V. Electrical muscle stimulation with Veinoplus® device in the treatment of venous ulcers.//Int. Angiol. Italy, 2015. Vol. 34, N 3. P. 257 - 262.

440. Le Tohic A., Bastian H., Pujo M., Beslot P., Mollard R., Madelenat P. [Effects of electrostimulation (Veinoplus) on lower limbs venous insufficiency-related symptoms during pregnancy. Preliminary study].//Gynecol. Obstet. Fertil. France, 2009. Vol. 37, N 1. P. 18 - 24.

441. Bogachev V.Y., Golovanova O.V., Kuznetsov A.N., Shekoyan A.O., Bogacheva N.V. Electromuscular stimulation with VEINOPLUS® for the treatment of chronic venous edema.//Int. Angiol. Italy, 2011. Vol. 30, N 6. P. 567 - 590.

442. Jeran M., Zaffuto S., Moratti A., Bagnacani M., Cadossi R. Pemp Stimulation of Skin Ulcers of Venous Origin in Humans Preliminary Report of a Double Blind Study//J. Bioelectr. Taylor & Francis, 1987. Vol. 6, N 2. P. 181 - 188.

443. Kenkre J.E., Hobbs F.D.R., Carter Y.H., Holder R.L., Holmes E.P. A randomized controlled trial of electromagnetic therapy in the primary care management of venous leg ulceration//Fam. Pract. 1996. Vol. 13, N 3. P. 236 - 241.

444. Ieran M., Zaffuto S., Bagnacani M., Annovi M., Moratti A., Cadossi R. Effect of low frequency pulsing electromagnetic fields on skin ulcers of venous origin in humans: A double-blind study//J. Orthop. Res. John Wiley & Sons, Ltd, 1990. Vol. 8, N 2. P. 276 - 282.

445. Alekseenko A.V., Gusak V.V. [Treatment of trophic ulcers of the lower extremities using a magnetic field].//Klin. Khir. Ukraine, 1991. N 7. P. 60 - 63.

446. Кульчицкая Д., Кульчицкая Д.Б., Kul'chitskaya D.B. Лазерная доплеровская флоуметрия в оценке эффективности магнитных воздействий у больных с хронической венозной недостаточностью нижних конечностей//Физиотерапия, бальнеология и реабилитация. 2010. Vol. 9, N 1. P. 13 - 15.

447. Flemming K., Cullum N. Laser therapy for venous leg ulcers.//Cochrane database Syst. Rev. England, 2000. N 2. P. CD001182.

448. Kopera D., Kokol R., Berger C., Haas J. Low level laser: does it influence wound healing in venous leg ulcers? A randomized, placebo-controlled, double-blind study.//Br. J. Dermatol. England, 2005. Vol. 152, N 6. P. 1368 - 1370.

449. Гавриленко А.В., Мусаев М.М., Вахратьян П.Е. Лазерные технологии в лечении трофических язв венозной этиологии//Лазерная медицина. 2015. Vol. 19, N 4. 58 - 62 p.

450. Каторкин С.Е., Жуков А.А., Мельников М.А., Кушнарчук М.Ю. Комбинированное лечение трофических язв при хронических заболеваниях вен нижних конечностей//Лазерная медицина. 2015. Vol. 19, N 3. 23 - 28 p.

451. Lagan K.M., Mc Donough S.M., Clements B.A., Baxter G.D. A case report of low intensity laser therapy (LILT) in the management of venous ulceration: potential effects of wound debridement upon efficacy.//J. Clin.

Laser Med. Surg. United States, 2000. Vol. 18, N 1. P. 15 - 22.

452. Konchugova T.V., Askhadulin E.V., Kulchitskaya D.B., Fesyun A.D., Melnikova E.A., Nikitin M.V. The effectiveness of combined laser therapy in patients with trophic leg ulcer and chronic venous insufficiency//Vopr. Kurortol. Fizioter. i Lech. Fiz. kul'tury. 2020. Vol. 97, N 5. P. 45.

453. Johannsen F., Gam A.N., Karlsmark T. Ultrasound therapy in chronic leg ulceration: a meta-analysis.//Wound repair Regen. Off. Publ. Wound Heal. Soc. [and] Eur. Tissue Repair Soc. United States, 1998. Vol. 6, N 2. P. 121 - 126.

454. Al-Kurdi D., Bell-Syer S.E.M., Flemming K. Therapeutic ultrasound for venous leg ulcers.//Cochrane database Syst. Rev. England, 2008. N 1. P. CD001180.

455. [Приказ](#) Министерства здравоохранения РФ от 29 марта 2019 г. N 173н "Об утверждении порядка проведения диспансерного наблюдения за взрослыми" [Electronic resource].

456. Mosti G., Mattaliano V., Partsch H. Inelastic compression increases venous ejection fraction more than elastic bandages in patients with superficial venous reflux.//Phlebology. England, 2008. Vol. 23, N 6. P. 287 - 294.

457. O'Brien J.F., Grace P.A., Perry I.J., Hannigan A., Clarke Moloney M., Burke P.E. Randomized clinical trial and economic analysis of four-layer compression bandaging for venous ulcers.//Br. J. Surg. England, 2003. Vol. 90, N 7. P. 794 - 798.

458. García-Gimeno M., Rodríguez-Camarero S., Tagarro-Villalba S., Ramalle-Gomara E., Ajona García J.A., González Arranz M.A., López García D., González-González E., Vaquero Puerta C. Reflux patterns and risk factors of primary varicose veins' clinical severity.//Phlebology. England, 2013. Vol. 28, N 3. P. 153 - 161.

459. Ismail L., Normahani P., Standfield N.J., Jaffer U. A systematic review and meta-analysis of the risk for development of varicose veins in women with a history of pregnancy.//J. Vasc. surgery. Venous Lymphat. Disord. United States, 2016. Vol. 4, N 4. P. 518 - 524. e1.

460. Engelhorn C.A., Cassou M.F., Engelhorn A.L., Salles-Cunha S.X. Does the number of pregnancies affect patterns of great saphenous vein reflux in women with varicose veins?//Phlebology. England, 2010. Vol. 25, N 4. P. 190 - 195.

461. Gould M.K., Garcia D. a, Wren S.M., Karanicolas P.J., Arcelus J.I., Heit J. a, Samama C.M. Prevention of VTE in nonorthopedic surgical patients: Antithrombotic Therapy and Prevention of Thrombosis, 9th ed: American College of Chest Physicians Evidence-Based Clinical Practice Guidelines.//Chest. 2012. Vol. 141, N 2 Suppl. P. e227S - 77S.

Приложение А1

**СОСТАВ
РАБОЧЕЙ ГРУППЫ ПО РАЗРАБОТКЕ И ПЕРЕСМОТРУ
КЛИНИЧЕСКИХ РЕКОМЕНДАЦИЙ**

1. Апханова Т.В., к.м.н., член Российского кардиологического общества (РКО), член Американского вено-лимфатического общества (AVLS), член Европейского общества кардиологов (ESC)

2. Булатов В.Л., к.м.н., член Ассоциации флебологов России (АФР);

3. Вахратьян П.Е., к.м.н., член Ассоциации флебологов России (АФР), Российского общества ангиологов и сосудистых хирургов (РОАиСХ), член Российского общества хирургов (РОХ);
4. Волков А.М., член Ассоциации флебологов России (АФР)
5. Волков А.С., к.м.н., член Ассоциации флебологов России (АФР)
6. Гаврилов Е.К., к.м.н., член Ассоциации флебологов России (АФР)
7. Головина В.И., член Ассоциации флебологов России (АФР), Engagement working group International Union of Phlebology;
8. Деркачев С.Н., к.м.н., член Ассоциации флебологов России (АФР), Российского общества ангиологов и сосудистых хирургов (РОАиСХ), член Российского общества хирургов (РОХ), Национальной ассоциации специалистов по тромбозам, клинической гемостазиологии и гемореологии (НАТГ), International Union of Angiology (IUA);
9. Ефремова О.И., к.м.н., член Ассоциации флебологов России (АФР)
10. Золотухин И.А., д.м.н., профессор, профессор РАН, исполнительный секретарь Ассоциации флебологов России (АФР);
11. Иванов О.О., к.м.н., член Ассоциации флебологов России (АФР)
12. Илюхин Е.А., к.м.н., вице-президент Ассоциации флебологов России (АФР), член Российского общества хирургов (РОХ);
13. Калинин Р.Е., д.м.н., профессор, член Исполнительного совета Ассоциации флебологов России (АФР), член Российского общества хирургов (РОХ), член правления Российского общества ангиологов и сосудистых хирургов (РОАиСХ), член Ассоциации сердечно-сосудистых хирургов России (АССХ), European Society for Vascular Surgery (ESVS);
14. Камаев А.А., к.м.н., член Научного совета Ассоциации флебологов России (АФР), Российского общества ангиологов и сосудистых хирургов (РОАиСХ), European Society for Vascular Surgery (ESVS).
15. Каторкин С.Е., д.м.н., доцент, член Исполнительного и Научного советов Ассоциации флебологов России (АФР), член Российского общества хирургов (РОХ), член Ассоциации колопроктологов России (АКР)
16. Кириенко А.И., д.м.н., академик РАМН, академик РАН, почетный президент Ассоциации флебологов России (АФР), вице-президент Российского общества хирургов (РОХ), член президиума Российского общества ангиологов и сосудистых хирургов (РОАиСХ), член совета European Society for Vascular Surgery (ESVS), лауреат Государственной премии РФ, премии Правительства РФ, премий имени академика А.Н. Бакулева и имени академика Е.Н. Мешалкина;
17. Кончугова Т.В., д.м.н., профессор, член Ассоциации физиотерапии и медицинской реабилитации
18. Кравцов П.Ф., к.м.н., член Ассоциации флебологов России (АФР), член Российского общества хирургов (РОХ)
19. Кульчицкая Д.Б., д.м.н., профессор, член Ассоциации физиотерапии и медицинской реабилитации
20. Максимов С.В., к.м.н., член Ассоциации флебологов России (АФР)
21. Мжаванадзе Н.Д., к.м.н., член Ассоциации флебологов России (АФР), Российского общества ангиологов и сосудистых хирургов (РОАиСХ), European Society for Vascular Surgery (ESVS).
22. Пелевин А.В., член Ассоциации флебологов России (АФР)

23. Петриков А.С., д.м.н., доцент, член Исполнительного совета Ассоциации флебологов России (АФР),

24. Пиханова Ж.М., к.м.н., член Ассоциации флебологов России (АФР)

25. Прядко С.И., к.м.н., член Исполнительного совета Ассоциации флебологов России (АФР), зам. председателя секции "Флебология и лимфология" Ассоциации сердечно-сосудистых хирургов России (АССХ), European Society for Vascular Surgery (ESVS), European Society of CardioVascular Surgery (ESCVS);

26. Рачин А.П., д.м.н., профессор, учредитель Российского общества по изучению головной боли, Президент Национальной ассоциации экспертов по коморбидной неврологии, член межрегионального общества "Северо-Западное общество по изучению боли"

27. Селиверстов Е.И., к.м.н., член Ассоциации флебологов России (АФР)

28. Смирнов А.А., к.м.н., член Ассоциации флебологов России (АФР)

29. Стойко Ю.М., д.м.н., профессор, заслуженный врач РФ, заслуженный деятель науки РФ, лауреат премии Правительства РФ, почетный президент Ассоциации флебологов России (АФР), член правления Российского общества ангиологов и сосудистых хирургов (РОАиСХ), почетный член European Venous Forum (EVF);

30. Сучков И.А., д.м.н., профессор, президент Ассоциации флебологов России (АФР), член Российского общества хирургов (РОХ), Российского общества ангиологов и сосудистых хирургов (РОАиСХ), член Ассоциации сердечно-сосудистых хирургов России (АССХ), European Society for Vascular Surgery (ESVS);

31. Сушков С.А., к.м.н., доцент, член Ассоциации флебологов России (АФР)

32. Чаббаров Р.Г., к.м.н., член Ассоциации флебологов России (АФР)

33. Шиманко А.И., д.м.н., профессор, член исполнительного совета Ассоциации флебологов России (АФР),

34. Якушкин С.Н., к.м.н., член Ассоциации флебологов России (АФР)

Все члены Рабочей группы подтвердили отсутствие финансовой поддержки или другого конфликта интересов при составлении данных рекомендаций.

Приложение А2

МЕТОДОЛОГИЯ РАЗРАБОТКИ КЛИНИЧЕСКИХ РЕКОМЕНДАЦИЙ

Целевая аудитория данных клинических рекомендаций:

Целевая аудитория разработанных клинических рекомендаций:

1. Врач - сердечно-сосудистый хирург;

2. Врач-хирург;

3. Врач ультразвуковой диагностики;

4. Студенты медицинских ВУЗов, ординаторы, аспиранты.

Рекомендации основаны на совокупном анализе доказательств, представленных в мировой литературе и полученных в результате клинического применения современных принципов и методов диагностики и лечения варикозной болезни вен нижних конечностей. Основные положения Рекомендаций ранжируются в соответствии с [Приказом](#) Министерства здравоохранения РФ от 28 февраля 2019 г. N 103н "Об утверждении порядка и сроков разработки клинических рекомендаций, их пересмотра, типовой формы клинических рекомендаций и требований к их структуре, составу и научной обоснованности включаемой в клинические рекомендации информации". Рекомендации подготовлены в соответствии с Методическими рекомендациями по проведению оценки научной обоснованности включаемой в клинические рекомендации информации, ФГБУ "Центр экспертизы и контроля качества медицинской помощи" Министерства здравоохранения Российской Федерации, 2019 г.

Таблица 1. Шкала оценки уровней достоверности доказательств (УДД) для методов диагностики (диагностических вмешательств)

УДД	Расшифровка
1	Систематические обзоры исследований с контролем референсным методом или систематический обзор рандомизированных клинических исследований с применением метаанализа
2	Отдельные исследования с контролем референсным методом или отдельные рандомизированные клинические исследования и систематические обзоры исследований любого дизайна, за исключением рандомизированных клинических исследований, с применением метаанализа
3	Исследования без последовательного контроля референсным методом или исследования с референсным методом, не являющимся независимым от исследуемого метода или нерандомизированные сравнительные исследования, в том числе когортные исследования
4	Несравнительные исследования, описание клинического случая
5	Имеется лишь обоснование механизма действия или мнение экспертов

Таблица 2. Шкала оценки уровней достоверности доказательств (УДД) для методов профилактики, лечения и реабилитации (профилактических, лечебных, реабилитационных вмешательств)

УДД	Расшифровка
1	Систематический обзор РКИ с применением метаанализа
2	Отдельные РКИ и систематические обзоры исследований любого дизайна, за исключением РКИ, с применением метаанализа
3	Нерандомизированные сравнительные исследования, в т.ч. когортные исследования
4	Несравнительные исследования, описание клинического случая или серии случаев, исследования "случай-контроль"
5	Имеется лишь обоснование механизма действия вмешательства (доклинические исследования) или мнение экспертов

Таблица 3. Шкала оценки уровней убедительности рекомендаций (УУР) для методов профилактики, диагностики, лечения и реабилитации (профилактических, диагностических, лечебных,

реабилитационных вмешательств)

УУР	Расшифровка
А	Сильная рекомендация (все рассматриваемые критерии эффективности (исходы) являются важными, все исследования имеют высокое или удовлетворительное методологическое качество, их выводы по интересующим исходам являются согласованными)
В	Условная рекомендация (не все рассматриваемые критерии эффективности (исходы) являются важными, не все исследования имеют высокое или удовлетворительное методологическое качество и/или их выводы по интересующим исходам не являются согласованными)
С	Слабая рекомендация (отсутствие доказательств надлежащего качества (все рассматриваемые критерии эффективности (исходы) являются неважными, все исследования имеют низкое методологическое качество и их выводы по интересующим исходам не являются согласованными)

Порядок обновления клинических рекомендаций.

Механизм обновления клинических рекомендаций предусматривает их систематическую актуализацию - не реже чем один раз в три года, а также при появлении новых данных с позиции доказательной медицины по вопросам диагностики, лечения, профилактики и реабилитации конкретных заболеваний, наличии обоснованных дополнений/замечаний к ранее утвержденным КР, но не чаще 1 раза в 6 месяцев.

Приложение А3

СПРАВОЧНЫЕ МАТЕРИАЛЫ, ВКЛЮЧАЯ СООТВЕТСТВИЕ ПОКАЗАНИЙ К ПРИМЕНЕНИЮ И ПРОТИВОПОКАЗАНИЙ, СПОСОБОВ ПРИМЕНЕНИЯ И ДОЗ ЛЕКАРСТВЕННЫХ ПРЕПАРАТОВ, ИНСТРУКЦИИ ПО ПРИМЕНЕНИЮ ЛЕКАРСТВЕННОГО ПРЕПАРАТА

Актуальные инструкции по применению лекарственных препаратов расположены на официальном сайте Минздрава России <http://grls.rosminzdrav.ru>

(<http://grls.rosminzdrav.ru/Default.aspx>).

Приложение А3.1

КЛАССИФИКАЦИЯ ТЕРМОИНДУЦИРОВАННЫХ ТРОМБОЗОВ ПО КАВНИСК

I тип - тромботическая окклюзия, достигающая устья БПВ или МПВ;

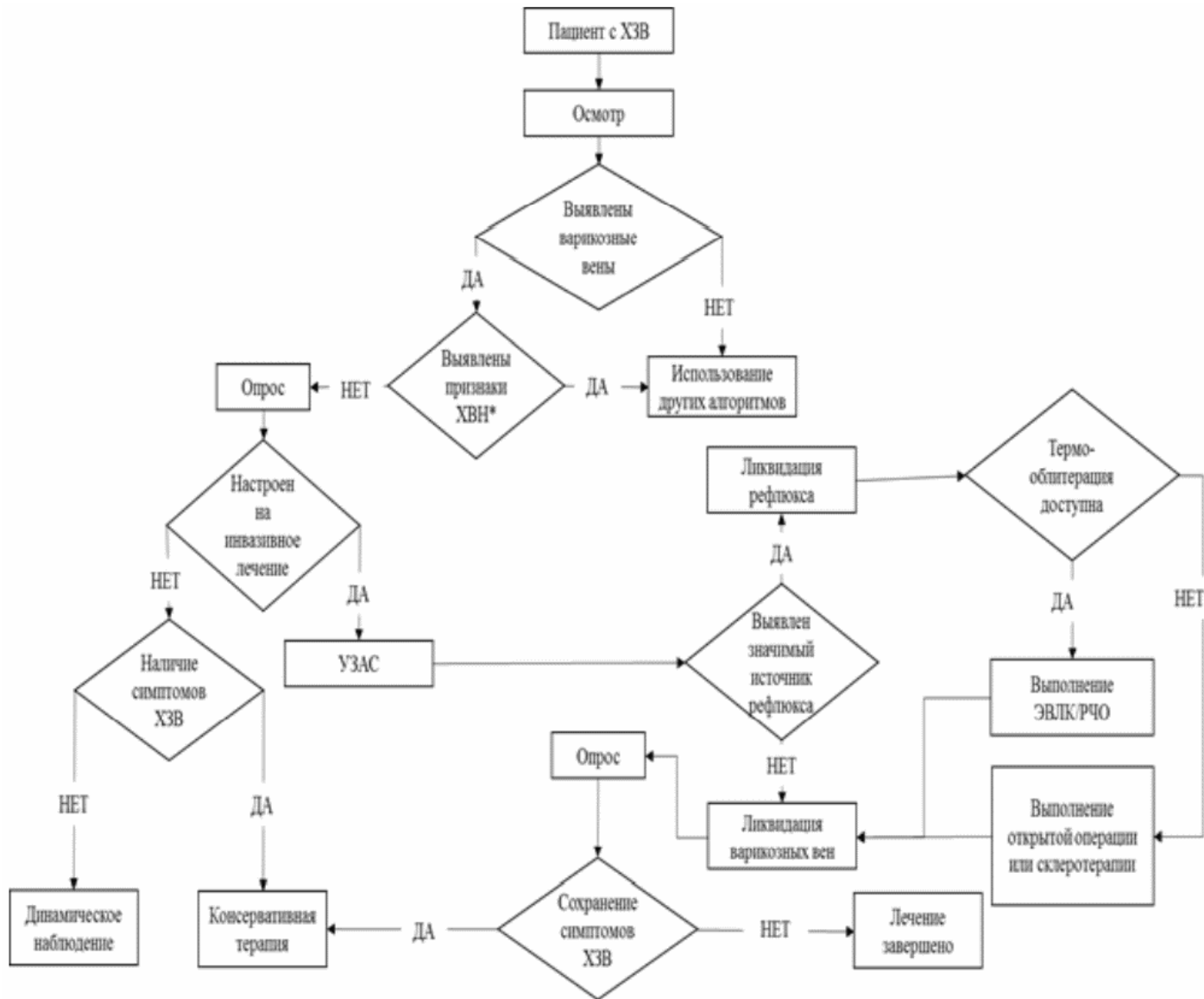
II тип - распространение тромба на глубокую вену с закрытием не более 50% ее просвета;

III тип - распространение тромба на глубокую вену с закрытием более 50% ее просвета;

IV тип - распространение тромба на глубокую вену с полным закрытием ее просвета.

Приложение Б

АЛГОРИТМЫ ДЕЙСТВИЙ ВРАЧА



<*> Выявлен хотя бы один из следующих признаков: венозный отек, гиперпигментация, варикозная экзема, липодерматосклероз, белая атрофия кожи, зажившая венозная язва, открытая венозная язва.

Приложение В

ИНФОРМАЦИЯ ДЛЯ ПАЦИЕНТА

Варикозная болезнь является хроническим медленно прогрессирующим заболеванием, в основе которого лежит наследственно обусловленная слабость каркаса венозной стенки. В то же время варикозная болезнь не является генетическим заболеванием. Для ее возникновения необходимо воздействие факторов окружающей среды, к которым относится, в первую очередь, образ жизни. Возникновение и прогрессирование заболевания связано с воздействием таких провоцирующих факторов, как длительные статические нагрузки в положении стоя или сидя, поднятие тяжестей, беременности, роды, прием эстроген-содержащих препаратов и пр. Заболеваемость увеличивается с возрастом, однако значительное количество случаев варикозной болезни наблюдается у лиц моложе 30 лет.

Варикозные вены могут быть единственным проявлением хронических заболеваний вен или сопровождаться наличием субъективных симптомов: боль (ноющая, тупая, мозжащая), ощущение пульсации, пульсирующей боли, ощущение стеснения, сдавления, тяжесть в ногах, быстрая утомляемость ног, ощущение отека, судороги, кожный зуд, ощущение беспокойства в ногах, ощущение покалывания, ощущение жара или жжения. Нередко варикозным венам сопутствует наличие сосудистых "звездочек" (телангиэктазов) и "сеточек" (ретикулярных вен). Эти сосудистые элементы представляют собой сугубо эстетическую проблему и широко распространены даже в отсутствие варикозной болезни, у здоровых людей. Осложнением варикозной болезни является хроническая венозная недостаточность, которая проявляется отеками и трофическими нарушениями, вплоть до формирования венозной трофической язвы.

Варикозная болезнь является неуклонно прогрессирующим заболеванием, которое при отсутствии своевременного лечения может приводить к формированию осложнений. Установлено, что при наличии варикозной болезни ежегодная вероятность появления новых варикозных вен достигает 25%, вероятность появления отека и трофических нарушений достигает 5%, вероятность возникновения трофической язвы - до 1% и опасность возникновения тромбоза - до 1,3%.

Сформировавшиеся варикозные вены могут быть устранены только путем хирургического удаления, термической облитерации или склерозирования. На сегодняшний день отсутствуют безоперационные методы ликвидации варикозных вен. Любые способы нехирургического лечения направлены лишь на устранение субъективных симптомов, которые могут сопровождать наличие варикозных вен. Устранение варикозных вен необходимо для профилактики дальнейшего прогрессирования заболевания, снижения риска возникновения возможных осложнений, улучшения венозного оттока, уменьшения выраженности субъективных симптомов и улучшения внешнего вида.

Патологический сброс крови (рефлюкс) из глубоких вен в варикозно измененные подкожные вены приводит к депонированию (застою) в них крови и к последующей перегрузке поверхностных и глубоких вен объемом. Это способствует прогрессированию заболевания и возникновению осложнений. Поэтому устранение источника сброса (рефлюкса) и устранение варикозных вен являются критически важными компонентами лечения варикозной болезни. Удаление подкожных вен не может ухудшить функцию венозного оттока, т.к. в пораженных венах отсутствует правильный направленный к сердцу кровоток.

Для удаления источников патологического сброса крови и варикозных вен могут использоваться различные методы и их комбинации: удаление, эндовазальная лазерная облитерация (ЭВЛО), радиочастотная облитерация (РЧО), склерооблитерация (склеротерапия). Все методы эффективны и выбор конкретного способа лечения основывается на опыте и предпочтениях врача, а также технической оснащенности медицинского учреждения. К сожалению, любой метод лечения не гарантирует пожизненный результат. После проведенного оперативного вмешательства частота возникновения новых варикозных вен через 3 года достигает 30%, а через 5 лет - 50%. Это связано с сохранением наследственно обусловленной слабости венозной стенки и продолжающимся воздействием провоцирующих факторов. Вместе с тем, корректно проведенное лечение в значительной степени снижает риск развития осложнений варикозной болезни, рецидив в большинстве случаев долгое время имеет лишь косметическое значение и может быть ликвидирован с помощью минимально инвазивного вмешательства (склерооблитерация). Повторное устранение варикозных вен может быть выполнено неограниченное число раз на протяжении всей жизни.

Улучшение функции венозного оттока после проведения оперативного лечения, как правило, приводит к уменьшению или полному исчезновению субъективных симптомов. Однако, в ряде случаев жалобы могут сохраняться после операции, что связано с системным характером поражения венозной стенки. В таких ситуациях может быть назначена консервативная терапия в виде регулярного курсового приема флеботропных препаратов, использования медицинского компрессионного трикотажа, проведения физиотерапевтических процедур (электрическая стимуляция мышц голени), лечебной физкультуры и пр. К сожалению, ни один из методов консервативного лечения, применяемых в послеоперационном периоде, не влияет на риск рецидива варикозных вен.

Открытое оперативное вмешательство (комбинированная флебэктомия, кроссэктомия, стриппинг, минифлебэктомия) обычно проводится в стационаре, стационаре одного дня или в амбулаторных условиях под местной анестезией, проводниковой анестезией, спинальной анестезией или под наркозом. Операция заключается в ликвидации основных путей сброса крови в подкожные вены и устранении варикозного синдрома путем обнажения вен через маленькие разрезы и/или их удаления через проколы кожи, располагающиеся по ходу вены на разном расстоянии друг от друга. Количество разрезов и проколов кожи зависит от выраженности варикозной трансформации. По окончании вмешательства, на кожные разрезы могут накладываться швы или использоваться другие способы сведения краев раны, а проколы кожи могут не ушиваться. В периоде подготовки к открытому хирургическому вмешательству и после его выполнения следует помнить простые правила:

1. В течение 7 - 10 дней до операции Вы должны пройти предоперационное обследование, назначенное Вашим хирургом. Обычно это рутинные лабораторные и инструментальные методы диагностики, такие как анализы крови и мочи, рентгенография органов грудной клетки, ЭКГ, консультация терапевта. Объем предоперационного обследования определяют внутренние правила конкретного лечебного учреждения, он может существенно варьировать.

2. Если Вы принимаете антикоагулянты или антитромбоцитарные препараты, обязательно предупредите лечащего врача об этом за неделю до операции.

3. За несколько недель до операции Вам могут быть назначены флеботропные лекарственные средства в стандартных дозировках с целью ускорения реабилитации в послеоперационном периоде.

4. При проведении вмешательства в условиях стационара, Вы можете провести там несколько дней, поэтому возьмите с собой свободную удобную одежду и удобную обувь. Вы можете использовать хлопковое белье. Принесите все лекарства, которые вы принимаете. Если Вы используете очки или слуховой аппарат - необходимо взять их с собой. Возьмите туалетные принадлежности.

5. Поинтересуйтесь у лечащего врача, требуется ли к операции компрессионный трикотаж или эластичные бинты. Не забудьте взять их с собой, эти изделия могут потребоваться в операционной, после завершения процедуры.

6. Необходимо побрить ноги за день до вмешательства. Данный вопрос согласуется с лечащим врачом, также согласуется, требуется ли очистка от волос паховых складок. Не используйте масла, лосьоны, крема. Утром в день операции нужно принять душ.

7. При выполнении операции под спинальной анестезией или под наркозом последний прием пищи осуществите накануне вечером, а утром в день операции ничего не ешьте. Последний прием жидкости обычно допускается за 2 - 4 часа до операции, однако, это стоит уточнить у лечащего врача или анестезиолога. О возможности принять необходимые лекарственные средства утром в день операции проконсультируйтесь у своего лечащего врача или анестезиолога.

8. После операции соблюдайте указания хирурга и анестезиолога.

9. В течение первых 12 - 24 часов после операции возможна кровоточивость ран. Чаще всего это небольшие по объему выделения крови в виде пятен на повязке или трикотаже. Не должно быть значительного пропитывания повязки или наклеек кровью и ее подтекания. О таких событиях необходимо сообщить оперировавшему хирургу или представителю лечебного учреждения.

10. На протяжении нескольких месяцев Вас могут беспокоить "утолщения", "уплотнения" либо "бугорки" в зоне проведения операции, которые самостоятельно исчезнут.

11. Первую перевязку обычно выполняют на следующий день после операции, а затем - при необходимости. Техника перевязок, их частота обсуждается с оперирующим хирургом

12. Возможность и сроки принятия душа после операции зависит от вида закрытия послеоперационных ран. Проконсультируйтесь на этот счет у оперирующего хирурга.

13. После операции Вам может быть рекомендовано использование биндажа из эластичных бинтов или медицинского компрессионного трикотажа на протяжении определенного времени. Срок использования эластичной компрессии Вам следует обсудить с оперирующим хирургом.

14. В послеоперационном периоде Вам могут быть назначены флеботропные лекарственные средства, которые позволят ускорить реабилитацию. Режим дозирования и длительность курса регулируется оперирующим хирургом.

15. Вы можете начать ходить, как только закончится действие анестезии или наркоза (по согласованию с врачом анестезиологом-реаниматологом). Движения в оперированной конечности должны быть полноценными - сгибание в голеностопном, коленном суставах. Вы не должны бояться, что при ходьбе у Вас что-то произойдет. В течение первого месяца после операции Вы вернетесь к своим повседневным физическим нагрузкам.

16. Возможность управления автомобилем и осуществления других видов деятельности, требующих повышенного внимания и концентрации, зависит не только от факта проведения операции, наложенного на конечность биндажа, но и от применяемых в ходе операции медикаментов. Проконсультируйтесь у лечащего врача о сроках возврата к подобной деятельности.

17. При планировании операции следует предусмотреть возможность для избегания значительных физических и/или статических нагрузок на протяжении 2 - 3 недель после вмешательства.

18. Выполняйте все рекомендации данные Вашим оперирующим хирургом.

19. При проведении открытого хирургического вмешательства может возникать ряд нежелательных реакций и осложнений: болевой синдром (очень часто), внутрикожные кровоизлияния (часто), повреждение нервов (часто), кровотечение (редко), лимфоррея и лимфоцеле (редко), раневая инфекция (редко), повреждение глубокой вены (очень редко), тромбоз глубоких вен (редко), легочная эмболия (очень редко), стойкие неврологические нарушения (редко), хронический отек вследствие травмы лимфатических коллекторов (очень редко). О риске возникновения осложнений и их последствиях

проконсультируйтесь у оперирующего хирурга.

20. В тех случаях, когда у Вас появились признаки большого кровотечения, инфекционных осложнений (повышение температуры тела, покраснение в области послеоперационных ран), боли в икроножных мышцах, отеки нижних конечностей, боли за грудиной, одышка, или какие-нибудь другие расстройства - обратитесь за помощью к Вашему оперирующему хирургу либо в скорую медицинскую помощь.

Эндовенозная термическая облитерация представляет собой малоинвазивный (без разрезов) метод хирургического вмешательства, который может быть выполнен в стационарных или амбулаторных условиях под местной анестезией, проводниковой анестезией, регионарной анестезией или под наркозом. Целью термической облитерации является "спаивание" или "заваривание" вены изнутри, что приводит к прекращению кровотока по ней и последующему ее полному рассасыванию. Термической облитерации подвергаются магистральные подкожные вены (большая и малая подкожные вены) и/или перфорантные вены. Задачей лечения является прекращение сброса крови из системы глубоких вен в поверхностные. В то же время, за исключением определенных случаев, термической облитерации не подвергаются видимые глазом варикозные притоки. Для их устранения может быть дополнительно использована минифлебэктомия (удаление вены через проколы кожи с помощью специального инструмента), склеротерапия (введение в вену специальных веществ, вызывающих их "склеивание"). В ряде случаев после проведения термооблитерации варикозные вены могут полностью спадаться самостоятельно, что позволяет обойтись без их целенаправленного устранения.

Для проведения термической облитерации целевая вена пунктируется под ультразвуковым наведением, в ее просвет вводится лазерный световод или радиочастотный катетер, который проводится по всей длине вены и устанавливается у ее устья. Далее, посредством неоднократных инъекций, вокруг вены вводится обезболивающий раствор, создающий своеобразную "подушку", обеспечивающую плотное соприкосновение стенки вены с источником теплового излучения, а также защищающую окружающие ткани от возможного повреждения. По завершению подготовительного этапа начинается непосредственный процесс термического воздействия на стенку вены. В течение этого периода хирург руками или с помощью специального устройства медленно извлекает световод или катетер из вены, обеспечивая тем самым термическую обработку сосуда на всем протяжении. По окончании процесса термической облитерации операция может быть завершена или может быть начат второй этап, нацеленный на устранение варикозных притоков. В периоде подготовки к эндовазальной термооблитерации и после ее выполнения следует помнить простые правила:

1. Перед вмешательством оперирующему хирургу необходимо убедиться в состоянии Вашего здоровья и отсутствии противопоказаний к оперативному лечению, для чего может потребоваться выполнение ряда рутинных лабораторных и инструментальных методов обследования, число и характер которых определяется наличием у Вас сопутствующей патологии, объемом предстоящего вмешательства и предполагаемым видом обезболивания. Вам следует в обязательном порядке сообщить оперирующему хирургу о наличии хронических заболеваний внутренних органов, инфекционных заболеваний (ВИЧ-инфекция, гепатиты В, С, сифилис и др.), злокачественного новообразования, болезней системы кровообращения.

2. Эндовенозная термическая облитерация в большинстве случаев выполняется под местной анестезией, поэтому, если Вы страдаете аллергией на местные анестетики (новокаин, лидокаин) или ранее отмечали побочные реакции при выполнении местной анестезии, обязательно сообщите об этом оперирующему хирургу.

3. Если Вы принимаете антикоагулянты или антитромбоцитарные препараты, обязательно предупредите об этом оперирующего хирурга.

4. За несколько недель до вмешательства Вам могут быть назначены флеботропные препараты в стандартных дозировках с целью уменьшения риска возникновения и тяжести нежелательных реакций (болевого синдром, внутрикожные кровоизлияния и пр.).

5. Поинтересуйтесь у лечащего врача, требуется ли к операции компрессионный трикотаж или эластичные бинты. Не забудьте взять их с собой, эти изделия могут потребоваться в операционной, после завершения процедуры.

6. Необходимо побрить ноги за день до вмешательства. Поинтересуйтесь у лечащего врача, требуется ли очистка от волос паховых складок. Не используйте масла, лосьоны, крема. Утром в день операции нужно принять душ.

7. При выполнении операции под местной анестезией Вы можете легко позавтракать и пить воду утром накануне операции.

8. При выполнении операции под спинальной анестезией или под наркозом последний прием пищи осуществите накануне вечером, а утром в день операции ничего не ешьте. Последний прием жидкости обычно допускается за 2 - 4 часа до операции, однако, это стоит уточнить у лечащего врача или анестезиолога. О возможности принять необходимые лекарственные средства утром в день операции проконсультируйтесь у своего лечащего врача или анестезиолога.

9. Длительность операции и зависит от индивидуальных особенностей анатомии венозного русла и выбранного метода устранения варикозных притоков. Выполнение минифлебэктомии после завершения термооблитерации увеличивает общую продолжительность вмешательства.

10. При выполнении вмешательства под местной анестезией Вы сохраните свою активность. Сразу после операции Вам может быть рекомендована пешая прогулка длительностью 20 - 40 минут. Движения в оперированной конечности должны быть полноценными - сгибание в голеностопном, коленном суставах. Вы не должны бояться, что при ходьбе у Вас что-то произойдет.

11. При выполнении вмешательства под спинальной анестезией или под наркозом Вы сможете ходить сразу по окончании действия обезболивания по согласованию с врачом анестезиологом-реаниматологом.

12. В течение первых суток после операции Вы можете отметить увлажнение повязки, эластичного бинта или компрессионного чулка в зоне выполненной анестезии, что является следствием вытекания введенного раствора через проколы кожи. Опасаться этого не стоит.

13. В связи с отсутствием операционных ран Вы можете принять душ на следующий день после вмешательства. При дополнительно выполненной минифлебэктомии или склеротерапии возможность водных процедур следует обсудить с оперирующим хирургом.

14. Практически сразу после операции Вы можете вернуться к своей работе и повседневной активности. Возможность занятия трудом, сопряженным с длительными статическими нагрузками или большими физическими усилиями, а также занятия спортом следует обсудить с оперирующим хирургом. При планировании операции следует предусмотреть возможность избежать значительных физических и/или статических нагрузок на протяжении 2 - 3 недель после вмешательства.

15. Возможность управления автомобилем и осуществления других видов деятельности, требующих повышенного внимания и концентрации, зависит не только от факта проведения операции, наложенного на конечность бандажа, но и от применяемых в ходе операции медикаментов. Проконсультируйтесь у лечащего врача о сроках возврата к подобной деятельности.

16. После операции Вам может быть рекомендовано использование бандажа из эластичных бинтов или медицинского компрессионного трикотажа на протяжении определенного времени. Срок использования эластичной компрессии Вам следует обсудить с оперирующим хирургом.

17. В первую неделю после операции Вас могут беспокоить боли низкой или умеренной интенсивности в зоне выполненной операции. При наличии серьезного дискомфорта, ограничивающего повседневную активность или препятствующего глубокому сну, вы можете использовать медикаментозные

средства для снятия неприятных ощущений. О предпочтительном характере медикаментозного обезболивания проконсультируйтесь оперирующего хирурга.

18. На протяжении месяца Вас могут беспокоить ощущения пульсации, "наливания крови", неинтенсивные тянущие боли по ходу облитерированной вены, что является закономерным проявлением процесса ее рассасывания. Не стоит беспокоиться по этому поводу.

19. В послеоперационном периоде Вам могут быть назначены флеботропные препараты, которые позволят снизить выраженность нежелательных последствий вмешательства. Режим дозирования и длительность курса регулируется оперирующим хирургом.

20. Выполняйте все рекомендации данные Вашим оперирующим хирургом.

21. При проведении эндовазальной термической облитерации может возникать ряд нежелательных реакций и осложнений: болевой синдром (часто), внутрикожные кровоизлияния (очень часто), гематома (редко), повреждение нервов (часто), ожоги кожи (чрезвычайно редко), воспаление подкожных вен (часто), гиперпигментация (часто), тромбоз глубоких вен (очень редко), термически индуцированный тромбоз глубоких вен (редко), легочная эмболия (очень редко), острое нарушение мозгового кровообращения (чрезвычайно редко), возникновение артерио-венозной фистулы (чрезвычайно редко). О риске возникновения осложнений и их последствиях проконсультируйтесь у оперирующего хирурга.

22. В тех случаях, когда у Вас появились признаки кровотечения, инфекционных осложнений (повышение температуры тела, покраснение в области послеоперационных ран), боли в икроножных мышцах, отеки нижних конечностей, боли за грудиной, одышка, или какие-нибудь другие проблемы - обратитесь за помощью к Вашему оперирующему хирургу, либо в скорую медицинскую помощь.

Склеротерапия (флебосклерозирование, склерооблитерация) - метод удаления варикозных вен, заключающийся в инъекционном (с помощью шприца и иглы) введении в их просвет специальных препаратов-склерозантов. Метод относится к малоинвазивным (без разрезов) способам лечения варикозной болезни.

Флебосклерозирующие препараты (или склерозанты - специально разработанные вещества на основе спиртов) предназначены для внутривенного введения. Склерозанты вызывают разрушение внутреннего (эндотелиального) слоя вены и ее значительное сужение, что создает условия для склерооблитерации (склеивания) и полного закрытия венозного сосуда. Препарат, его концентрация и объем подбираются врачом индивидуально для каждого пациента. При правильном использовании склерозант вызывает только местное действие и его общее токсическое воздействие на организм исключено. При попадании небольшого количества склерозанта в глубокую венозную систему происходит его быстрое растворение (кровоток в глубоких венах намного выше, чем в поверхностных) без местного и общего повреждающего действия. Сразу после воздействия склерозанта в просвете вены формируется специфический сгусток ("склеротромб", "коагула"), в результате чего сосуд становится плотным, слегка болезненным. Далее начинается процесс рассасывания вены, который может занимать 2 - 6 месяцев, в течение которых происходит формирование тонкого соединительно-тканного тяжа и его практически полное исчезновение через 1 - 1,5 года. Обычно сеансы склеротерапии проводятся один раз в неделю. Продолжительность лечения зависит от стадии и формы заболевания и определяется лечащим врачом. Положительный косметический результат лечения проявляется не ранее, чем через 2 - 8 недель после окончания склеротерапии.

Для устранения варикозной болезни могут применяться различные разновидности склеротерапии и их комбинация: склеротерапия жидкой и пенной формой склерозанта, склеротерапия под ультразвуковым наведением, катетерная склеротерапия. Склерозированию могут подвергаться варикозные притоки, стволы большой и малой подкожной вен, перфорантные вены. Вид и способ склеротерапии определяет лечащий врач. Процедура склеротерапии заключается в пункции вены иглой различного диаметра, что зависит от калибра сосуда, и внутрисосудистом введении препарата. Процедура может быть слегка болезненной, но специального обезболивания не требует. Во время введения препарата могут

наблюдаться ощущения покалывания, жжения по ходу вены. Количество инъекцией на один сеанс определяется индивидуально исходя из степени поражения и максимально допустимого количества препарата. В ряде случаев может применяться катетерная склеротерапия. В этом случае в просвет вены через прокол кожи под ультразвуковым наведением вводится специальный катетер, через который подают склерозант. В процессе введения препарата катетер перемещают вдоль вены, обеспечивая полноценный контакт агента с ее стенкой на всем протяжении. Иногда, процедура склеротерапии может сопровождаться обкалыванием вены специальным раствором с целью обеспечения более плотного контакта ее внутренней оболочки со склерозирующим агентом.

В периоде подготовки к склеротерапии и после ее выполнения следует помнить простые правила:

1. Склеротерапия является безопасным методом лечения с минимальным количеством противопоказаний, поэтому, подготовка к ней обычно не подразумевает проведения дополнительных методов обследования. Однако, в ряде случаев лечащему врачу может потребоваться дополнительная информация о состоянии Вашего здоровья, и он может назначить ряд лабораторных и инструментальных тестов.

2. Пенная склеротерапия опасна для лиц с наличием врожденных пороков сердца, сопровождающихся шунтированием крови "справа-налево" (например, открытое овальное окно в межпредсердной перегородке). Если вы имеете подтвержденный порок сердца или ранее при проведении склеротерапии отмечали появление неврологических симптомов (двоение в глазах, выпадение полей зрения, нарушения речи, мигрене-подобные головные боли) в обязательном порядке предупредите об этом Вашего лечащего врача. Подобные явления не обязательно являются противопоказанием к повторной склеротерапии, но должны быть приняты лечащим врачом во внимание.

3. Если Вы принимаете антикоагулянты или антитромбоцитарные препараты, обязательно предупредите об этом лечащего врача.

4. Сразу после проведения процедуры на Вашу ногу будет наложен бандаж из эластичных бинтов и/или надет медицинский компрессионный трикотаж. В зависимости от формы поражения и вида склеротерапии Вам будет необходимо использовать компрессию в круглосуточном или ежедневном режиме на протяжении установленного времени. Уточните у своего лечащего врача режим эластичной компрессии (когда можно первый раз снимать бинт или чулок и мыть ногу, как долго необходимо спать в компрессии и на протяжении какого срока использовать ее непрерывно) и строго следуйте его предписаниям.

5. Сразу после процедуры Вам будет рекомендована пешая прогулка на протяжении 30 - 40 минут. Уделите этой прогулке должное внимание, т.к. она необходима для полноценной эвакуации препарата из глубоких вен и для предотвращения образования в них тромбов. Во время прогулки следует полноценно сгибать ногу в коленном и голеностопном суставах и сокращать икроножную мышцу.

6. В редких случаях у пациентов с большим объемом варикозного поражения вен в первые сутки после склеротерапии появляется чувство легкого недомогания и/или головокружения, повышается температура тела до 37 - 38 °С. Эти изменения самочувствия быстро проходят после приема нестероидных противовоспалительных препаратов (например, ацетилсалициловая кислота**, ибупрофен**). При головокружении необходимо несколько минут посидеть или полежать. Обо всех изменениях самочувствия на время прохождения курса склеротерапии необходимо информировать Вашего лечащего врача.

7. В первый раз после снятия компрессионного бандажа или медицинского трикотажа Вы можете обнаружить кровоизлияния в области выполненных инъекций, потемнение кожи, наличие припухших и болезненных вен. Данные реакции являются типичным последствием склеротерапии, поэтому не стоит их опасаться.

8. Уплотнения, легкая болезненность, потемнение кожи по ходу варикозных вен могут сохраняться на протяжении нескольких месяцев.

9. Если у Вас сухая кожа или появилось ее раздражение от эластических бинтов, нужно смазать кожу ног после мытья любым, удобным для Вас питательным кремом.

10. Если у Вас появляется отек в области голеностопного сустава или болевые ощущения, чувство "распираания" в ноге (в первые сутки после сеанса склеротерапии), то необходимо снять бинт, расправить все складки бинта и, если это рекомендовано лечащим врачом, полностью перебинтовать ногу, но не ранее чем через 2 часа после сеанса. Далее, желательно пройтись в течение 30 - 60 минут. При использовании медицинского компрессионного трикотажа подобные ситуации возникают редко.

11. Компрессионные изделия необходимо регулярно менять. Частота их смены определяется производителем, поэтому следуйте в этом вопросе официальной инструкции. При круглосуточном использовании трикотажа удобно иметь два комплекта компрессионных изделий.

12. На весь период лечения лечащим врачом могут быть не рекомендованы горячие ванны, бани, сауны, любые другие тепловые и солнечные процедуры (включая солярий), а также "разогревающие" мази, компрессы; массаж ног; силовую физическую нагрузку (тренажеры с отягощениями); подъем тяжестей, ношение тяжелых сумок. Отнеситесь к этим ограничениям с вниманием.

13. Для уменьшения выраженности побочных реакций склеротерапии Вам может быть рекомендован прием флеботропных лекарственных средств в стандартных дозировках в период выполнения склеротерапии.

14. Необходимость снимать компрессионный бандаж или медицинский трикотаж перед проведением очередного сеанса склеротерапии уточните у своего лечащего врача.

15. При проведении склеротерапии может возникать ряд нежелательных реакций и осложнений: аллергические реакции (чрезвычайно редко), глубокие некрозы кожи (чрезвычайно редко), поверхностные некрозы кожи (редко), гиперпигментация (часто), вторичные телеангиоэктазии (часто), повреждение нервов (чрезвычайно редко), дыхательные нарушения: затруднение вдоха, тяжесть за грудиной, кашель, чувство саднения, жжения в дыхательных путях (часто), неврологические нарушения: мигрене-подобные боли, нарушения зрения, речи (редко), транзиторные ишемические атаки и нарушения мозгового кровообращения (чрезвычайно редко), флебит подкожных вен (редко), симптоматический тромбоз глубоких вен и легочная эмболия (очень редко). О риске возникновения осложнений и их последствиях проконсультируйтесь у своего лечащего врача перед началом лечения.

16. В тех случаях, когда у Вас появились признаки кровотечения, инфекционных осложнений (повышение температуры тела, покраснение в области послеоперационных ран), боли в икроножных мышцах, отеки нижних конечностей, боли за грудиной, одышка, или какие-нибудь другие проблемы - обратитесь за помощью к Вашему оперирующему хирургу, либо в скорую медицинскую помощь.

Приложение Г1 - ГН

**ШКАЛЫ ОЦЕНКИ,
ВОПРОСНИКИ И ДРУГИЕ ОЦЕНОЧНЫЕ ИНСТРУМЕНТЫ СОСТОЯНИЯ
ПАЦИЕНТА, ПРИВЕДЕННЫЕ В КЛИНИЧЕСКИХ РЕКОМЕНДАЦИЯХ**

Приложение Г1

**VCSS (REVISED VENOUS CLINICAL SEVERITY SCORE, RVCSS)
- ШКАЛА ОЦЕНКИ ТЯЖЕСТИ ХЗВ**

Оригинальное название - Revised Venous Clinical Severity Score

Источник (официальный сайт разработчиков, публикация с валидацией):

<http://www.veinforum.org/wp-content/uploads/2019/05/Revised-VCSS-AVF.pdf>

Тип - шкала оценки

Назначение - шкала была разработана специальным комитетом Американского Венозного Форума в 2000 году (пересмотрена в 2010) в качестве дополнения классификации CEAP и является инструментом оценки состояния пациента при динамическом наблюдении.

Содержание : В шкале представлено десять основных признаков ХЗВ, степень выраженности каждого из которых оценивается числом баллов от "0" - полное отсутствие симптомов, до "3" - максимальная выраженность симптомов.

Интерпретация : результаты представлены в виде суммы всех баллов, максимальное количество баллов - 30, минимальное - 0

Признак	0 баллов	1 балл	2 балла	3 балла
Боль	Отсутствие	Редкая боль или другой дискомфорт, не ограничивающая повседневную активность	Ежедневная боль или другой дискомфорт, влияющая, но значительно не ограничивающая повседневную активность	Ежедневная боль или дискомфорт, значительно ограничивающая активность
Варикозные вены (диаметром ≥ 3 мм в вертикальном положении тела)	Отсутствие	Единичные разбросанные (изолированные варикозные притоки) и/или флебэктатическая корона	Варикозные вены на бедре или голени	Варикозные вены на бедре и голени
Отек	Отсутствие	Ограничен стопой и голеностопным суставом	Распространяется выше голеностопного сустава но ниже колена	Распространяется выше колена
Пигментация (без учета локальной пигментации над варикозными венами и другой этиологии)	Отсутствие или точечная, низкоинтенсивная (светло-коричневая, цвет загара)	Локальная, ограниченная областью вокруг лодыжки	Диффузная ограниченная нижней третью голени	Диффузная выходящая за пределы нижней трети голени
Воспаление (эритема, экзема, дерматит, целлюлит)	Отсутствие	Локальное, ограниченное областью вокруг лодыжки	Диффузное ограниченное нижней третью голени	Диффузное выходящее за пределы нижней трети голени
Индурация (индуративный отек, гиподермит) в т.ч. белая атрофия и липодерматосклероз	Отсутствие	Локальная, ограниченная областью вокруг лодыжки	Диффузная ограниченная нижней третью голени	Диффузная выходящая за пределы нижней трети голени

Активная язва (количество)	0	1	2	≥ 3
Максимальное время существования открытой язвы	нет	Менее 3 мес.	3 мес. - 1 год	1 год и более
Максимальный размер язвы	нет	Менее 2 см ²	2 - 6 см ²	Более 6 см ²
Использование компрессионной терапии	Не используется	Периодическая	Большая часть дня	Целый день

**ОПРОСНИК
CIVIQ ДЛЯ ОЦЕНКИ КАЧЕСТВА ЖИЗНИ ПАЦИЕНТА С
ХРОНИЧЕСКИМ ЗАБОЛЕВАНИЕМ ВЕН [107]**

Оригинальное название - The Chronic Venous Insuficiency quality of life Questionnaire

Источник (официальный сайт разработчиков, публикация с валидацией):

<https://www.civiq-20.com/>

Тип - вопросник

Назначение - опросник CIVIQ относится к веноспецифическим опросникам и предназначен для оценки качества жизни у пациентов с хроническим заболеванием вен

Содержание: опросник состоит из двадцати вопросов, на каждый предложено пять вариантов ответов в зависимости от степени выраженности симптома (от 1 - "слабо" до "5" - максимально из возможного")

Интерпретация: результат оценки качества жизни по CIVIQ 20 выводится в виде обобщенного индекса (GIS - Global Index Score).

Для опросника рассчитываются S - сумма баллов; m - минимальная теоретическая сумма баллов при минимальных баллах по каждому вопросу; M - максимальная теоретическая сумма баллов при максимальных баллах по каждому вопросу.

Обобщенный индекс = $(S - m) / (M - m) \times 100$

1) В течение последних 4 недель Вы испытывали боль в области лодыжек и голеней, если да, то какой интенсивности? Обведите соответствующую цифру

Нет боли	Легкая боль	Умеренная боль	Сильная боль	Очень сильная боль
1	2	3	4	5

2) Насколько Ваши проблемы с ногами беспокоили Вас на работе или повседневной жизни в течение последних 4 недель? Обведите соответствующую цифру.

Не беспокоили	Слегка беспокоили	Умеренно беспокоили	Сильно беспокоили	Очень сильно беспокоили
1	2	3	4	5

3) В течение последних 4 недель Вы спали плохо из-за проблем с ногами и как часто?

Обведите соответствующую цифру

Никогда	Редко	Довольно часто	Очень часто	Каждую ночь
1	2	3	4	5

В течение последних 4 недель в какой степени проблемы с ногами беспокоили Вас при выполнении действий, перечисленных ниже?

Для каждого определения в списке ниже укажите степень выраженности, отметив выбранное число.

	Не беспокоили	Слегка беспокоили	Умеренно беспокоили	Сильно беспокоили	Было невозможно выполнить
4) Долго стоять	1	2	3	4	5
5) Подниматься на несколько лестничных пролетов	1	2	3	4	5
6) Низко нагибаться,	1	2	3	4	5

становиться на колени

7) Быстро идти 1 2 3 4 5

8) Ехать в транспорте,
автомобиле, летать на
самолетах 1 2 3 4 5

9) Выполнять работу по
дому (заниматься
делами на кухне,
держат ребенка на
руках, гладить, мыть пол
и т.п..) 1 2 3 4 5

10) Ходить на прогулки,
свадьбы, вечеринки,
фуршеты 1 2 3 4 5

11) Заниматься спортом,
делать физические
упражнения 1 2 3 4 5

Проблемы с ногами могут также влиять на Ваше настроение. В какой степени приведенные ниже фразы соответствуют тому, как Вы себя чувствовали в течение последних 4 недель?

Для каждого определения в списке ниже укажите степень соответствия, отметив выбранное число.

	Никогда	Очень редко	Иногда	Очень часто	Всегда
12) Я был (была) взвинчен(а)	1	2	3	4	5
13) Я быстро уставал(а)	1	2	3	4	5
14) Я чувствовал(а), что обременяю других	1	2	3	4	5

15) Я всегда
должен был
(должна была)
предпринимать
меры
предосторожности

1	2	3	4	5
---	---	---	---	---

16) Я
стеснялся(лась)
показывать свои
ноги

1	2	3	4	5
---	---	---	---	---

17) Я легко
раздражался(лась)

1	2	3	4	5
---	---	---	---	---

18) Я чувствовал(а)
себя
нетрудоспособным
(ой)

1	2	3	4	5
---	---	---	---	---

19) Мне было
трудно начинать
двигаться по утрам

1	2	3	4	5
---	---	---	---	---

20) У меня не было
желания выходить
на улицу

1	2	3	4	5
---	---	---	---	---

ОПРОСНИК
SF36 ДЛЯ ОЦЕНКИ КАЧЕСТВА ЖИЗНИ ПАЦИЕНТА
С ХРОНИЧЕСКИМ ЗАБОЛЕВАНИЕМ ВЕН [106]

Оригинальное название - SF-36 Health Status Survey

Источник (официальный сайт разработчиков, публикация с валидацией): Ware J.E., Snow K.K., Kosinski M., Gandek B. SF-36 Health Survey. Manual and interpretation guide//The Health Institute, New England Medical Center. Boston, Mass. - 1993.

Тип - вопросник

Назначение - SF-36 относится к неспецифическим опросникам для оценки качества жизни. Перевод на русский язык и апробация методики была проведена "Институтом клинико-фармакологических исследований".

Содержание (шаблон): 36 пунктов опросника сгруппированы в восемь шкал: физическое функционирование, ролевая деятельность, телесная боль, общее здоровье, жизнеспособность, социальное функционирование, эмоциональное состояние и психическое здоровье. Показатели каждой шкалы варьируют между 0 и 100, где 100 представляет полное здоровье, все шкалы формируют два показателя: душевное и физическое благополучие.

Ключ (интерпретация): Результаты представляются в виде оценок в баллах по 8 шкалам, составленных таким образом, что более высокая оценка указывает на более высокий уровень КЖ.

1. В целом Вы бы оценили состояние Вашего здоровья (обведите одну цифру):

Отличное	1
Очень хорошее	2
Хорошее	3
Посредственное	4
Плохое	5

2. Как бы Вы в целом оценили свое здоровье сейчас по сравнению с тем, что было год назад (обведите одну цифру):

Значительно лучше, чем год назад	1
Несколько лучше, чем год назад	2
Примерно так же, как год назад	3

Несколько хуже, чем год назад	4
Гораздо хуже, чем год назад	5

3. Следующие Вопросы касаются физических нагрузок, с которыми Вы, возможно, сталкиваетесь в течение своего обычного дня. Ограничивает ли Вас состояние Вашего здоровья в настоящее время в выполнении перечисленных ниже физических нагрузок? Если да, то в какой степени? (обведите одну цифру в каждой строке):

	Да, значительно ограничивает	Да, немного ограничивает	Нет, совсем не ограничивает
А. Тяжелые физические нагрузки, такие как бег, поднятие тяжестей, занятия силовыми видами спорта.	1	2	3
Б. Умеренные физические нагрузки, такие как передвинуть стол, поработать с пылесосом, собирать грибы или ягоды	1	2	3
В. Поднять или нести сумку с продуктами.	1	2	3
Г. Подняться пешком по лестнице на несколько пролетов.	1	2	3
Д. Подняться пешком по лестнице на один пролет.	1	2	3
Е. Наклониться, встать на колени, присесть на корточки.	1	2	3
Ж. Пройти расстояние более одного километра.	1	2	3
З. Пройти расстояние в несколько кварталов.	1	2	3
И. Пройти расстояние в один квартал.	1	2	3
К. Самостоятельно вымыться, одеться.	1	2	3

4. Бывало ли за последние 4 недели, что Ваше физическое состояние вызвало затруднение в Вашей работе или другой обычной повседневной деятельности, вследствие чего (обведите одну цифру в каждой строке):

	Да	Нет
А. Пришлось сократить количество времени, затрачиваемое на работу или другие дела.	1	2
Б. Выполнение меньше, чем хотели.	1	2
В. Вы были ограничены в выполнении какого-либо	1	2

определенного вида работ или другой деятельности.		
Г. Были трудности при выполнении своей работы или других дел (например, они потребовали дополнительных усилий)	1	2

5. Бывало ли за последние 4 недели, что Ваше эмоциональное состояние вызывало затруднения в вашей работе или другой обычной повседневной деятельности, вследствие чего (обведите одну цифру в каждой строке):

	Да	Нет
А. Пришлось сократить количество времени, затрачиваемое на работу или другие дела	1	2
Б. Выполнение меньше, чем хотели.	1	2
В. Выполнили свою работу или другие дела не так аккуратно, как обычно	1	2

6. Насколько ваше физическое и эмоциональное состояние в течение последних 4 недель мешало Вам проводить время с семьей, друзьями, соседями или в коллективе? (обведите одну цифру):

Совсем не мешало	1
Немного	2
Умеренно	3
Сильно	4
Очень сильно	5

7. Насколько сильную физическую боль Вы испытывали за последние 4 недели? (обведите одну цифру):

Совсем не испытывал(а)	1
Очень слабую	2
Слабую	3
Умеренную	4
Сильную	5
Очень сильную	6

8. В какой степени боль в течение последних 4 недель мешала Вам заниматься Вашей нормальной работой (включая работу вне дома или по дому)? (обведите одну цифру):

Совсем не мешал	1
-----------------	---

Немного	2
Умеренно	3
Сильно	4
Очень сильно	5

9. Следующие вопросы касаются того, как Вы себя чувствовали и каким было Ваше настроение в течение последних 4 недель. Пожалуйста, на каждый вопрос дайте один ответ, который наиболее соответствует Вашим ощущениям (обведите одну цифру):

	Все время	Большую часть времени	Часто	Иногда	Редко	Ни разу
А. Вы чувствовали себя бодрым(ой)?	1	2	3	4	5	6
Б. вы сильно нервничали?	1	2	3	4	5	6
В. Вы чувствовали себя таким(ой) подавленным(ой) что ничто не могло Вас взбодрить?	1	2	3	4	5	6
Г. Вы чувствовали себя спокойным(ой) и умиротворенным(ой)?	1	2	3	4	5	6
Д. Вы чувствовали себя полным(ой) сил и энергии?	1	2	3	4	5	6
Е. Вы чувствовали себя упавшим(ой) духом и печальным(ой)?	1	2	3	4	5	6
Ж. Вы чувствовали себя измученным(ой)?	1	2	3	4	5	6
З. Вы чувствовали себя счастливым(ой)?	1	2	3	4	5	6
И. Вы чувствовали себя уставшим(ей)?	1	2	3	4	5	6

10. Как часто за последние 4 недели Ваше физическое или эмоциональное состояние мешало Вам активно общаться с людьми (навещать друзей, родственников и т.п.)? (обведите одну цифру):

Все время	1
Большую часть времени	2
Иногда	3

Редко	4
Ни разу	5

11. Насколько **ВЕРНЫМ** или **НЕВЕРНЫМ** представляется по отношению к Вам каждое из нижеперечисленных утверждений?

	Определенно верно	В основном верно	Не знаю	В основном неверно	Определенно неверно
А. Мне кажется, что я более склонен к болезни, чем другие	1	2	3	4	5
Б. Мое здоровье не хуже, чем у большинства моих знакомых	1	2	3	4	5
В. Я ожидаю, что мое здоровье ухудшится	1	2	3	4	5
Г. У меня отличное здоровье	1	2	3	4	5

Приложение Г4

**ШКАЛА
КАПРИНИ (CAPRINI) ОЦЕНКИ РИСКА РАЗВИТИЯ ВЕНОЗНЫХ
ТРОМБОЭМБОЛИЧЕСКИХ ОСЛОЖНЕНИЙ У ПАЦИЕНТОВ ХИРУРГИЧЕСКОГО
ПРОФИЛЯ [461]**

Оригинальное название - Caprini score (Caprini Risk Assessment Model)

Источник (официальный сайт разработчиков, публикация с валидацией): Gould M.K., Garcia D.A., Wren S.M., Karanicolas P.J., Arcelus J.I. Heit J.A., Samama C.M. Prevention of VTE in Nonorthopedic Surgical Patients. Antithrombotic Therapy and Prevention of Thrombosis, 9th ed: American College of Chest Physicians Evidence-Based Clinical Practice Guidelines.//Chest. 2012 - 141: e227S - e277S.

Тип - шкала

Назначение - Шкала Caprini используется как модель стратификации риска венозных тромбозов у пациентов хирургического профиля.

Содержание (шаблон): Оценка рисков производится по нескольким параметрам (возраст, двигательная активность, индекс массы тела, продолжительность хирургического вмешательства, наличие заболеваний сердечно-сосудистой системы и крови, семейного анамнеза тромбозов и другое), каждому параметру присвоено определенное количество баллов (1 - 4).

Ключ (интерпретация): Результаты представляются в виде оценки суммы полученных баллов. Градация рисков развития ВТЭО по баллам согласно ACCP 2012: 0 - 1 балл - очень низкий (0,5%); 2 балла -

низкий (1,5%); 3 - 4 балла - умеренный (3%); > 5 баллов - высокий (6%).

Критерий	Баллы
Возраст 41 - 60	1
Варикозные вены	
ИМТ > 25 кг/м ²	
Малое хирургическое вмешательство	
Сепсис (давностью до 1 мес.)	
Тяжелое заболевание легких (в т.ч. пневмония давностью до 1 мес.)	
Прием оральных контрацептивов или гормонозаместительная терапия	
Беременность и послеродовой период (до 1 мес.)	
В анамнезе: необъяснимые мертворождения, выкидыши	
Острый инфаркт миокарда	
Хроническая сердечная недостаточность (сейчас или в последний 1 мес.)	
Постельный режим у нехирургического пациента	
Воспалительные заболевания толстой кишки в анамнезе	
ХОБЛ	
Отеки нижних конечностей	
Возраст 61 - 74 года	2
Артроскопическая хирургия	
Злокачественное новообразование	
Лапароскопическое вмешательство (более 60 мин.)	
Постельный режим более 72 часов	
Иммобилизация конечности (давностью до 1 мес.)	
Катетеризация центральных вен	
Большое хирургическое вмешательство (> 45 мин)	
Возраст старше 75 лет	3
Личный анамнез ВТЭО	
Семейный анамнез ВТЭО	
Полиморфизм Vф Лейден	
Полиморфизм гена IIф (протромбин) 20210A	

Гипергомоцистеинемия

Гепарин-индуцированная тромбоцитопения

Повышенный уровень антител к кардиолипину

Волчаночный антикоагулянт

Другие врожденные или приобретенные тромбофилии

Инсульт (давностью до 1 мес.)

4

Эндопротезирование крупных суставов

Перелом костей конечности или таза

Травма спинного мозга (давностью до 1 мес.)
